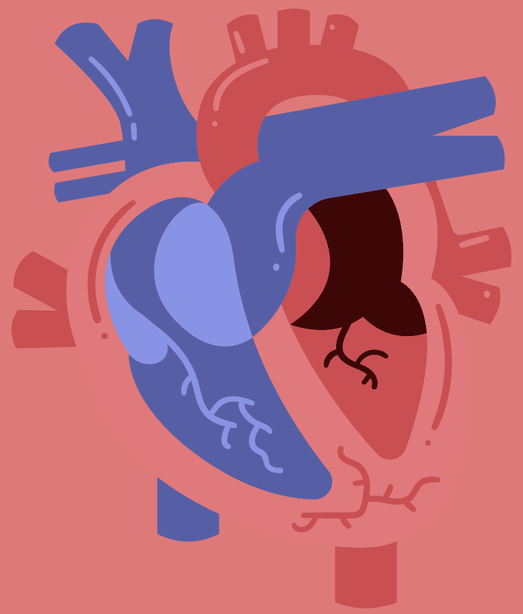

P波の向きについて

洞調律・異所性心房調律・左右電極付け違い

P波の向きについて

P波の向きで判別できる
心電図の波形を覚えましょう。

洞調律

洞結節から発生

異所性心房調律

①冠静脈洞調律

②左房調律

左右電極付け違い

誤って記録してした
心電図波形

洞調律とは？

洞結節から始まる正常な心拍リズムで、刺激伝導系を通じて心臓の規則的な拍動を生み出します。
電気信号は、洞結節→房室結節→ヒス束→プルキンエ繊維を経由し、心房から心室へ伝わります。
これにより心臓が適切なタイミングで収縮し、血液を全身に送ることができます。

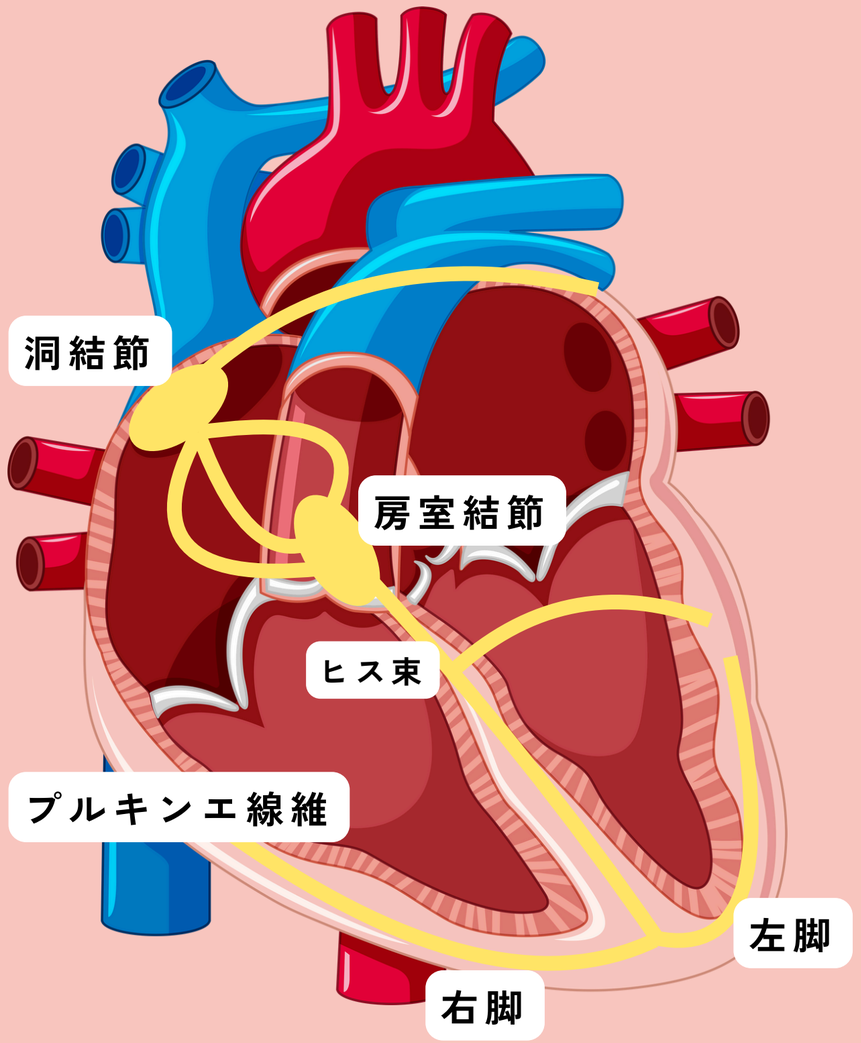

洞調律とは

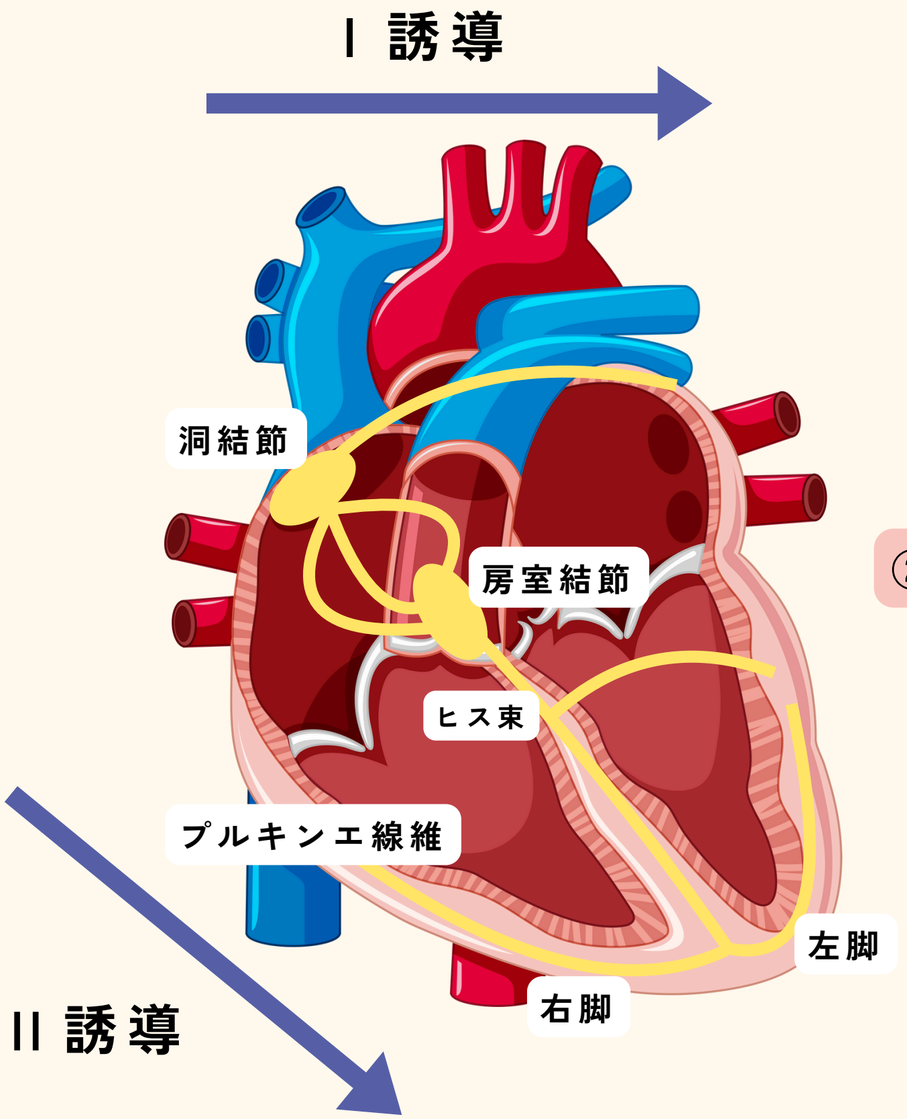
Ⅰ誘導
洞結節
房室結節
ヒス束
プルキンエ線維
左脚
右脚
Ⅱ誘導

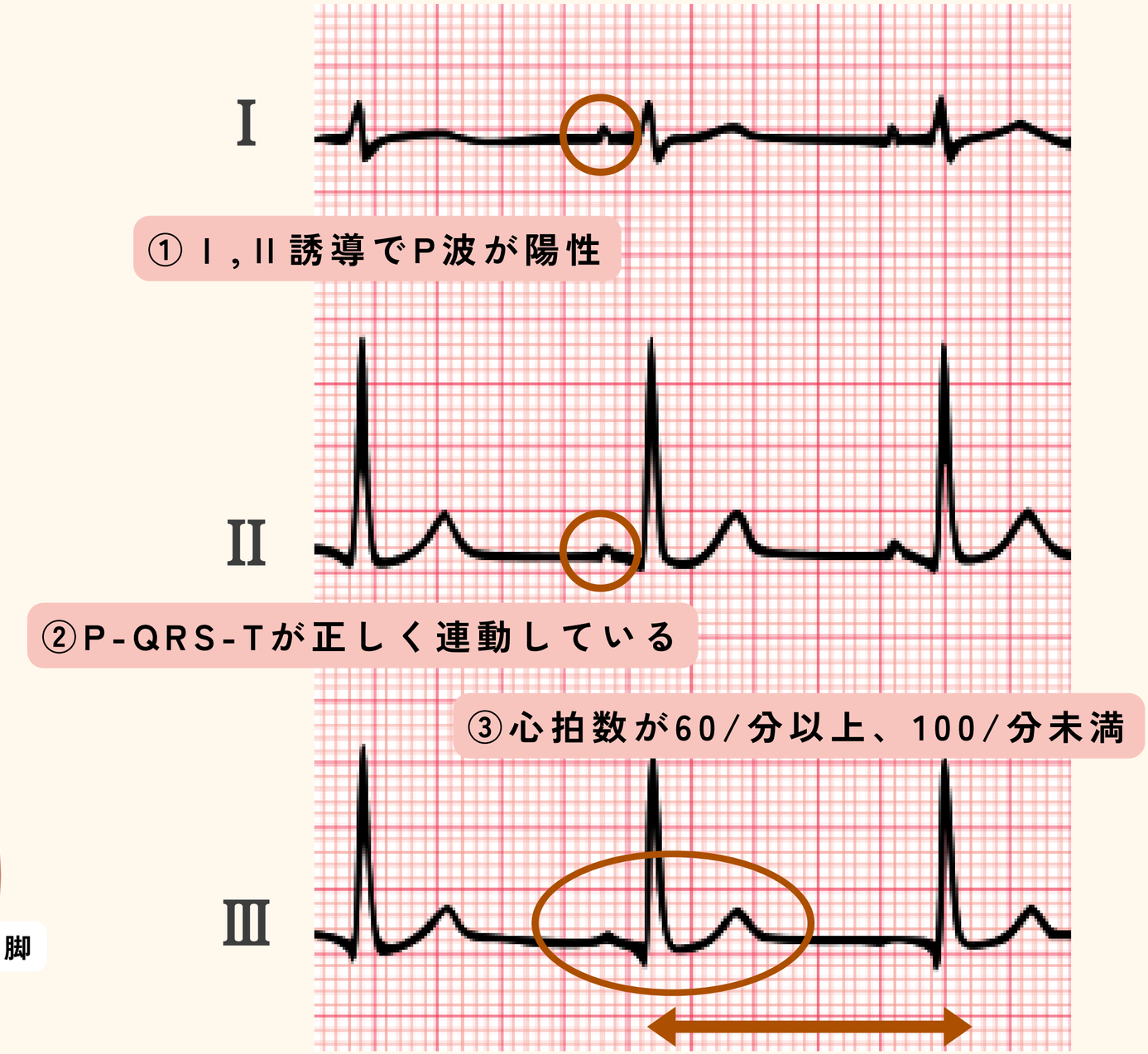
Ⅰ
Ⅱ
Ⅲ
①Ⅰ,Ⅱ誘導でP波が陽性
②P-QRS-Tが正しく連動している
③心拍数が60/分以上、100/分未満

異所性心房調律とは？

異所性心房調律は、心房内の洞結節以外の部位で電気刺激が発生し、調律が行われる状態です。通常、心臓のリズムは洞結節がペースメーカーとなって作られますが、それ以外の部位で調律される場合を「異所性調律（ectopic rhythm）」といいます。

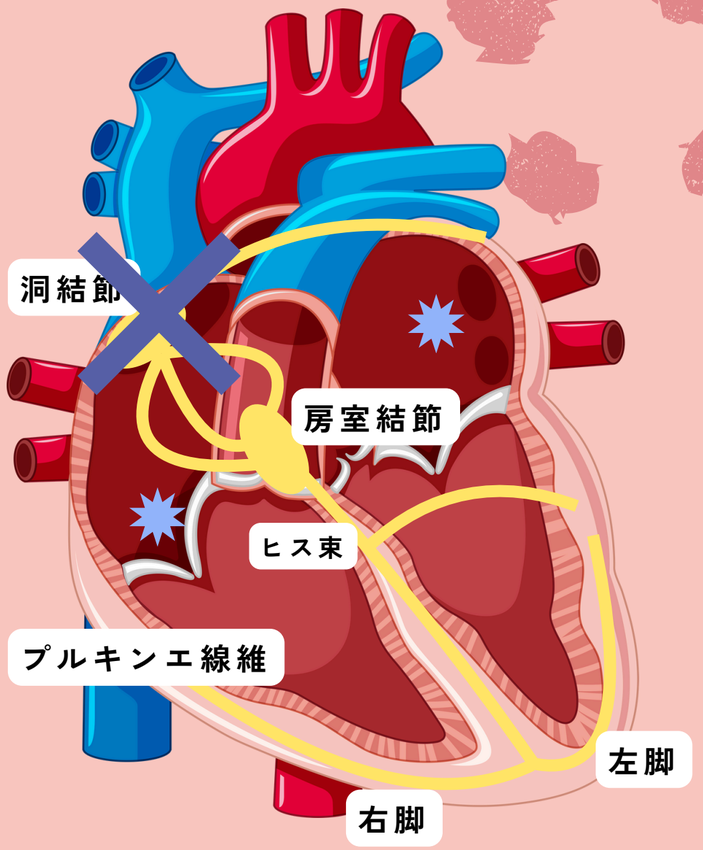

異所性心房調律

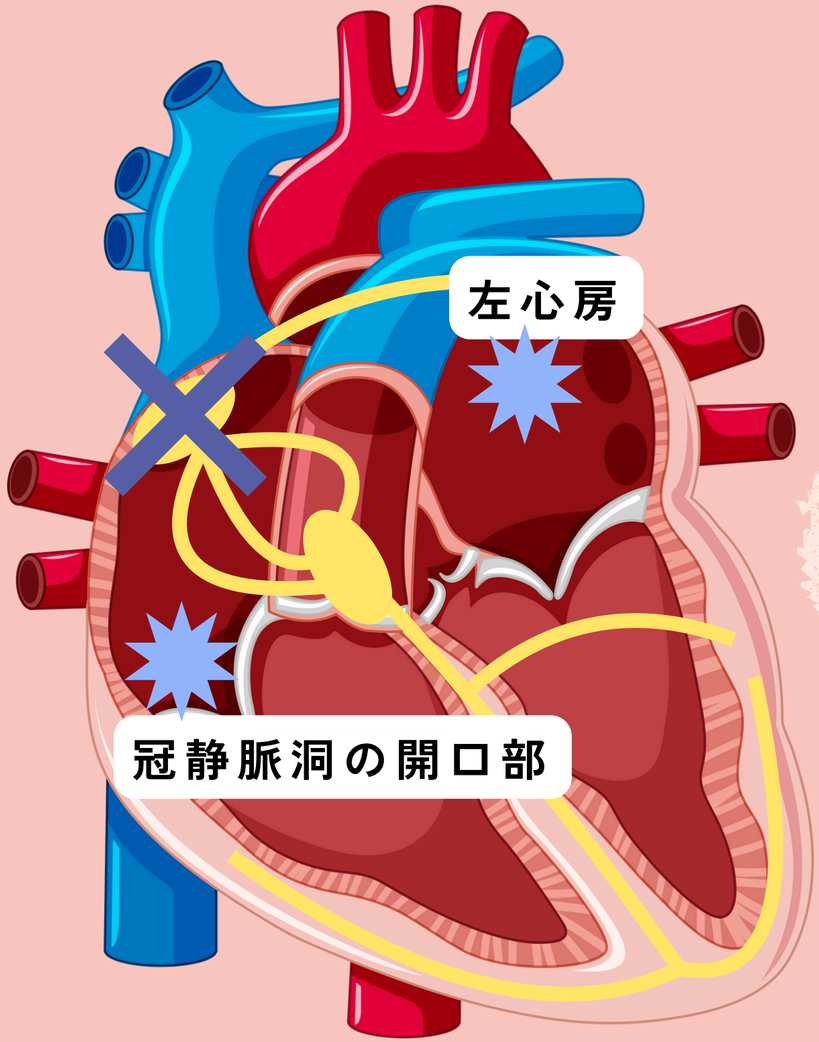

冠静脈洞調律

右心房の後ろ側かつ下の部分にある冠静脈洞付近で発生する調律

左房調律

左心房側から発生する調律

冠静脈洞調律

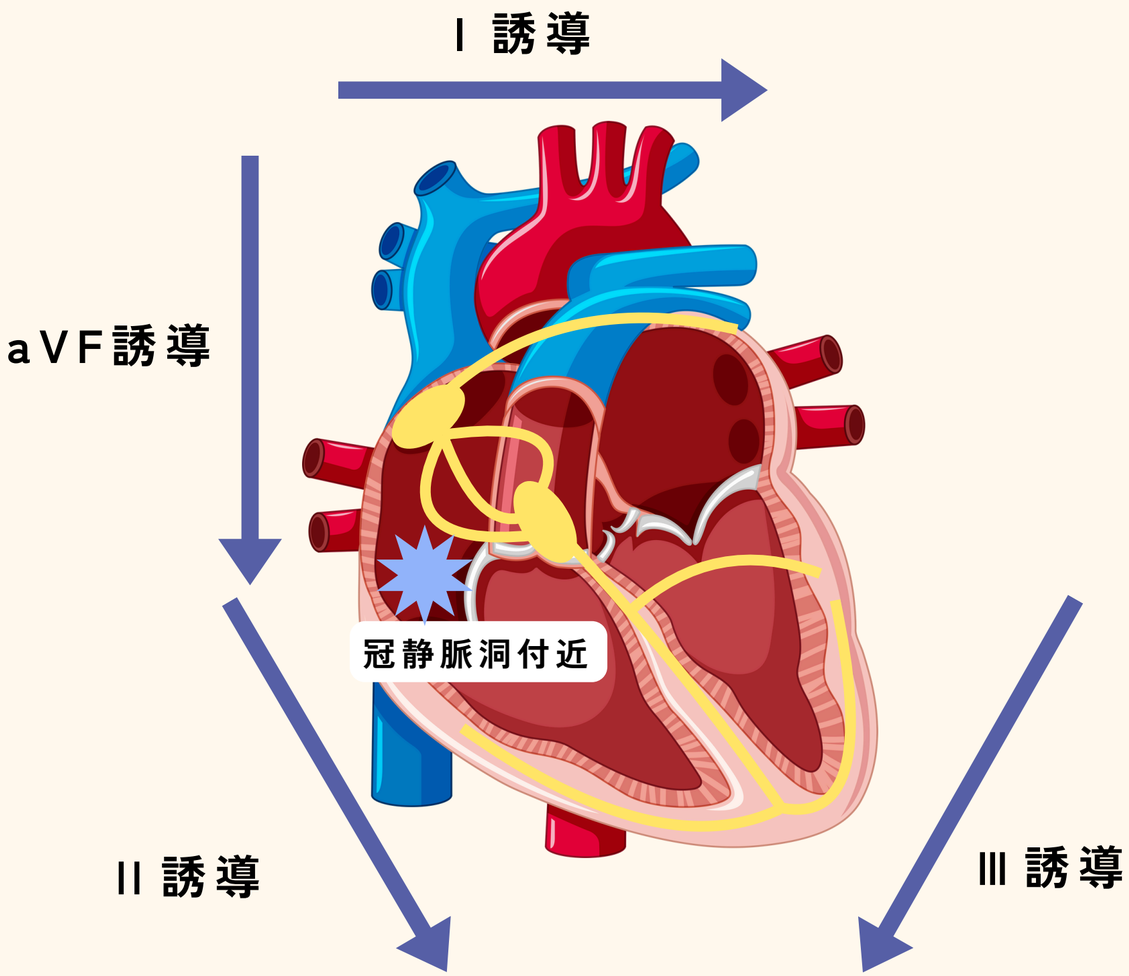

①心拍数、PQ時間が正常範囲

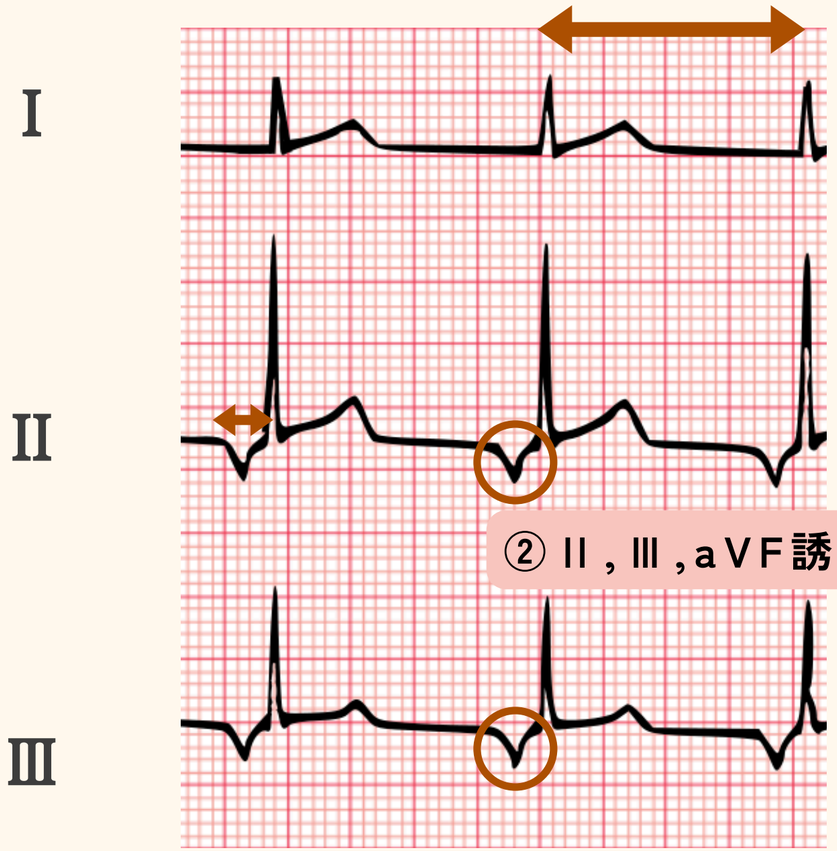

②Ⅱ,Ⅲ,aVF誘導でP波が陰性

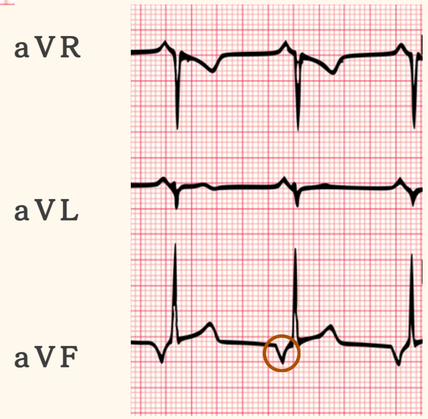

左房調律

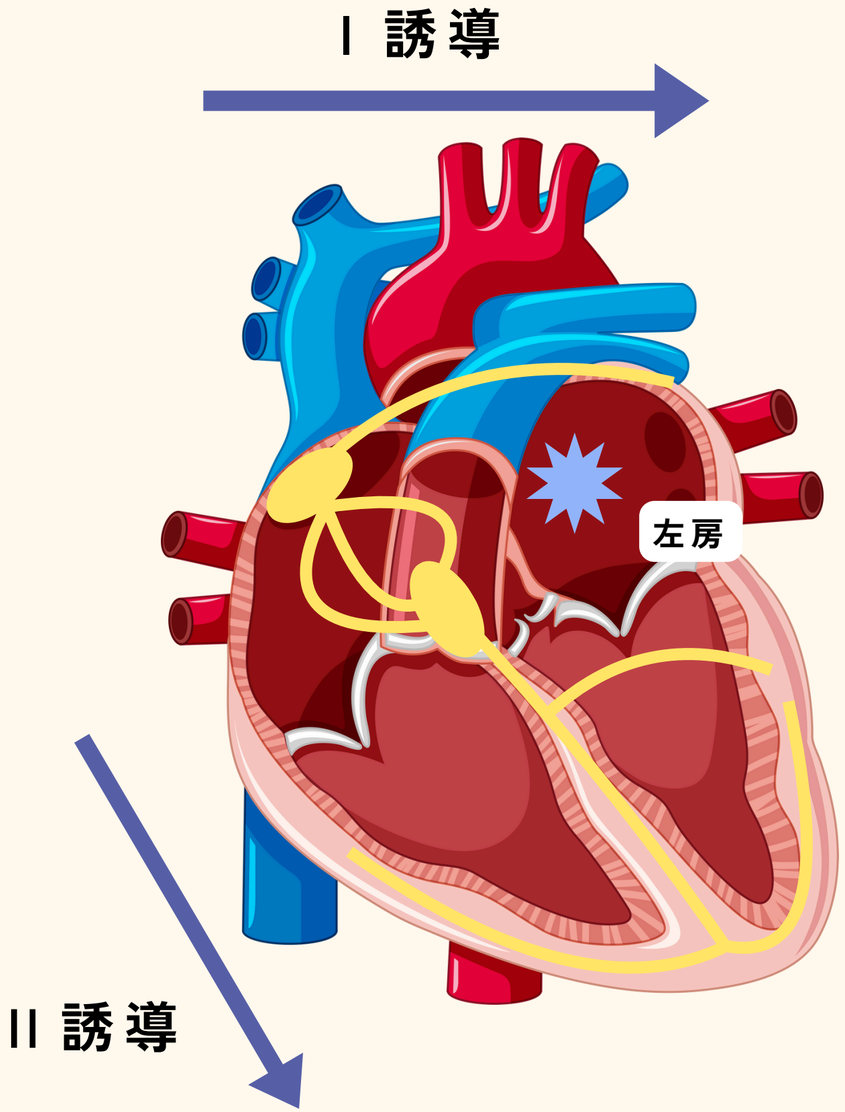

①心拍数、PQ時間が正常範囲

②Ⅰ誘導とV6誘導で陰性P波

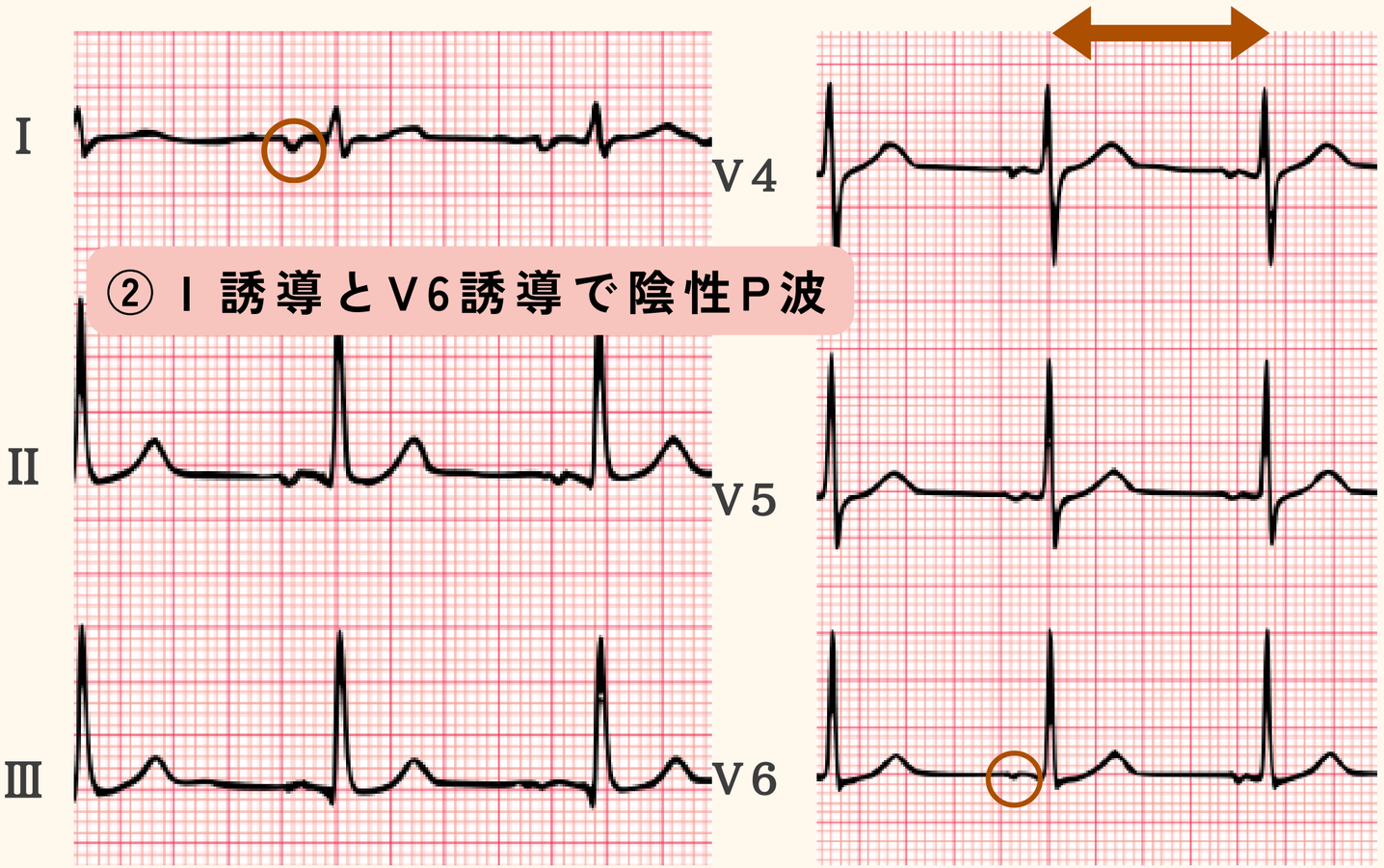

左房調律

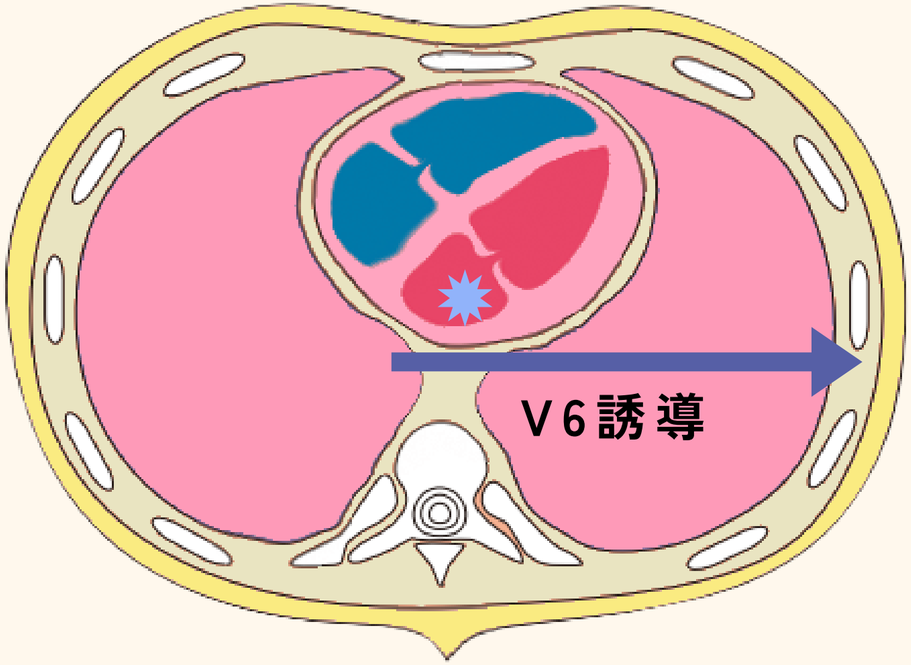

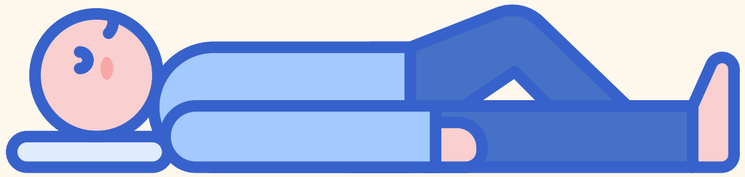

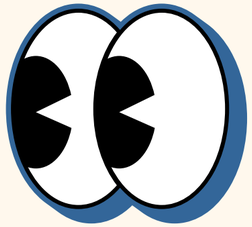

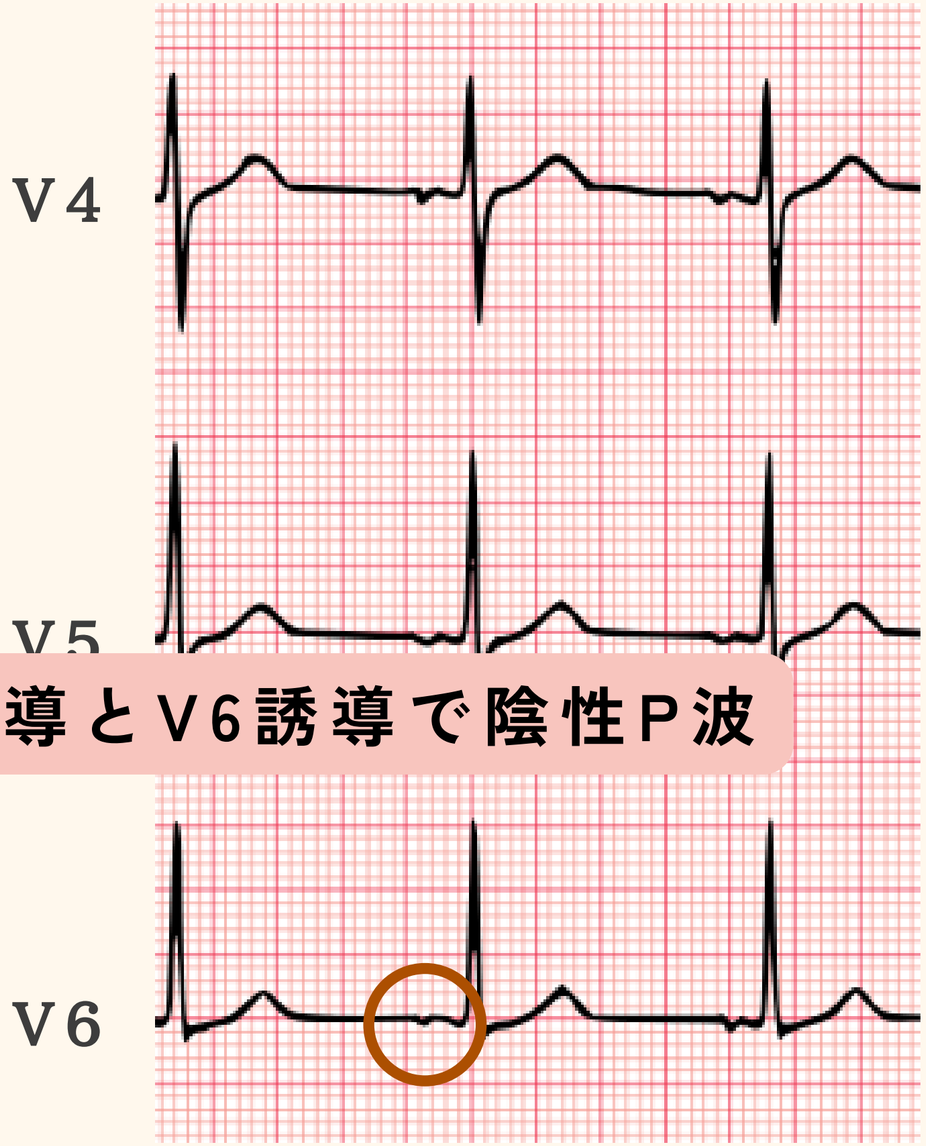

② Ⅰ誘導とV6誘導で陰性P波

左右電極付け違いとは？

心電図を記録する際に右手と左手の電極を誤って逆に装着してしまうことを指します。
これは心電図検査で比較的よく起こるミスで、波形に特徴的な変化が現れます。

逆に付ける



左右電極付け違い

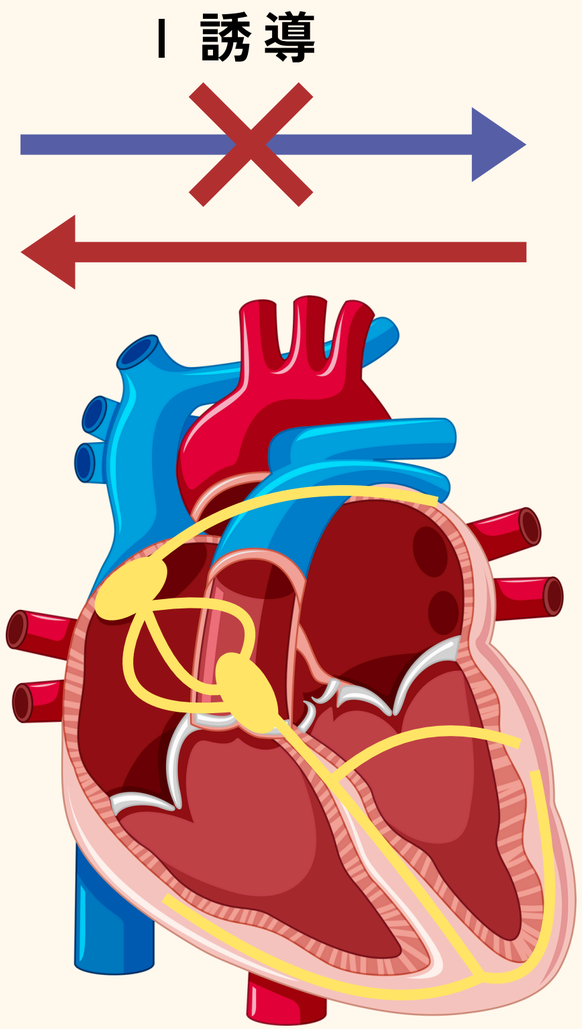

①Ⅰ誘導でP波とQRS波が陰性

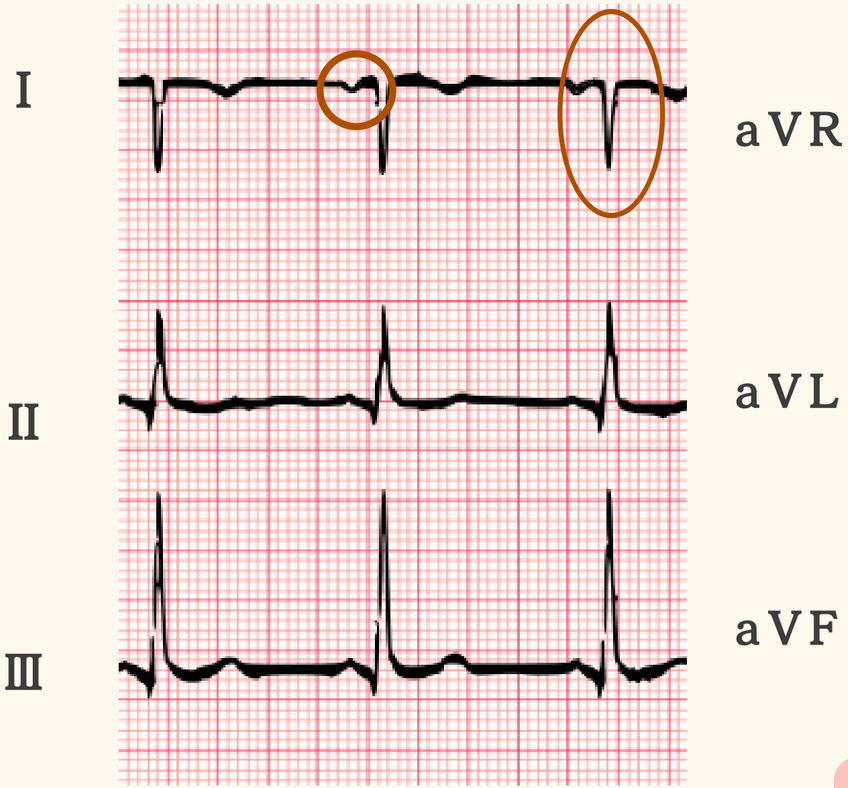

②胸部誘導に変化なし

※もともと正常な心電図である場合に限る

第1問

※動画を一時停止して答えを考えよう!

答え　心電図左右付け違い

Ⅰ誘導でP波とQRS波が陰性

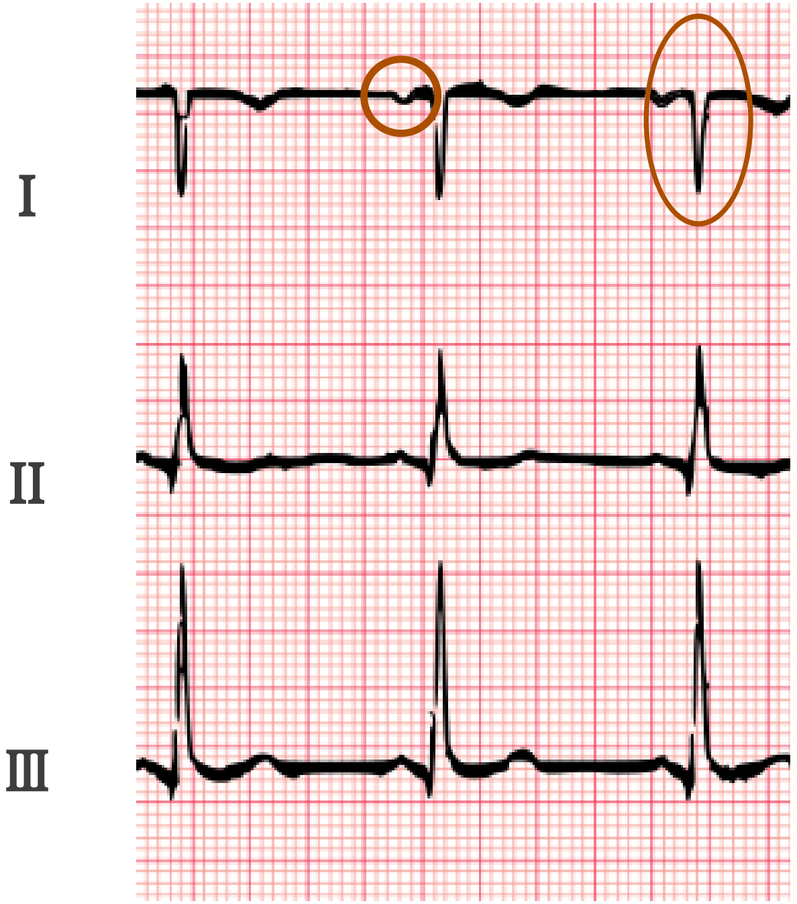

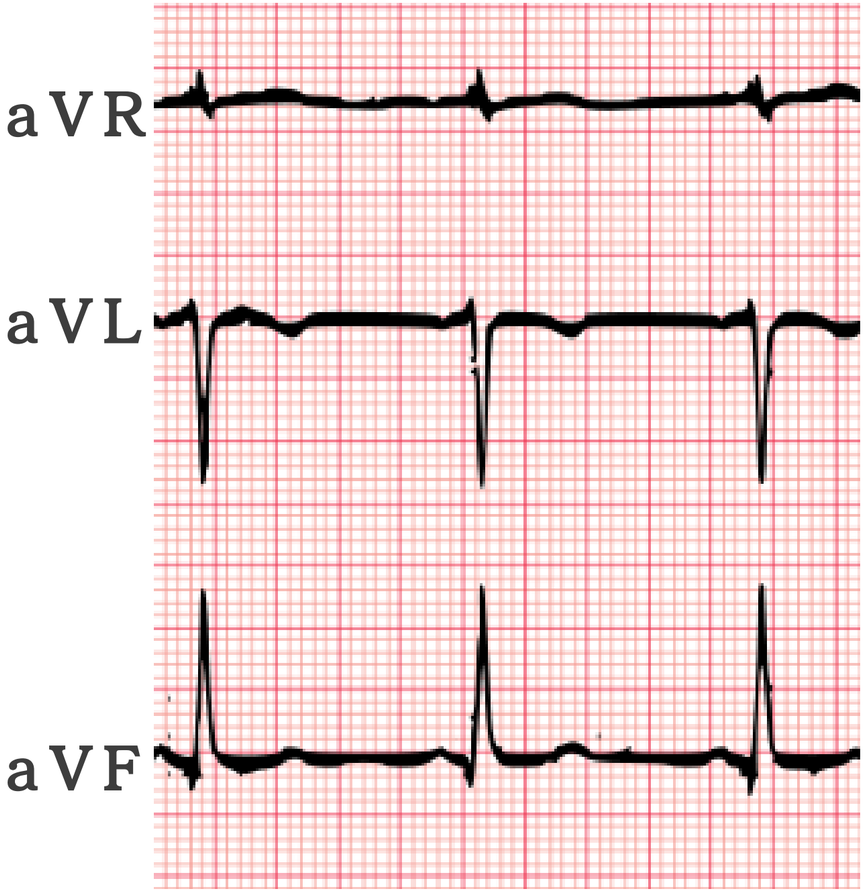

第2問

※動画を一時停止して答えを考えよう!

答え　左房調律

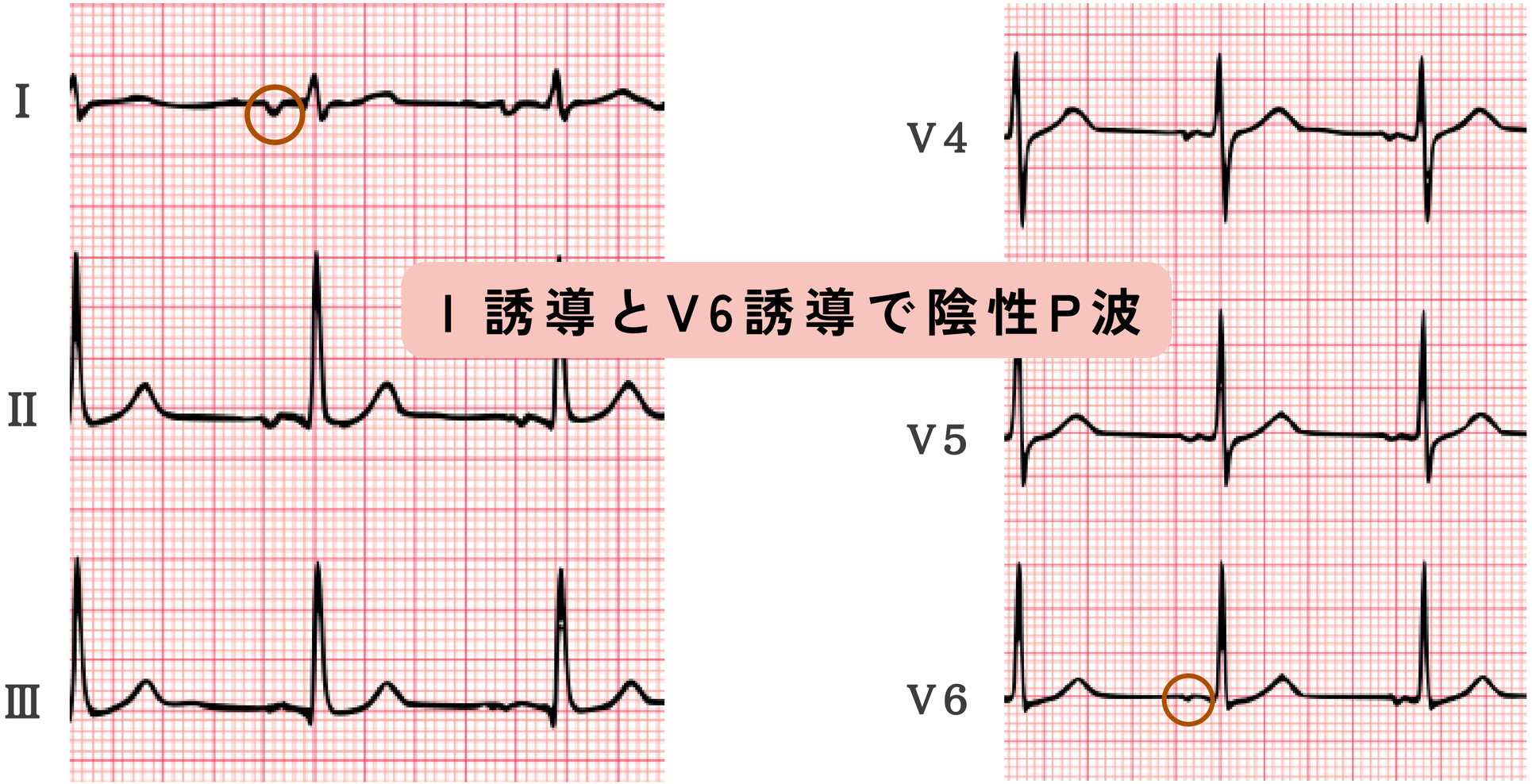

Ⅰ誘導とV6誘導で陰性P波

第3問

※動画を一時停止して答えを考えよう!

答え　洞調律

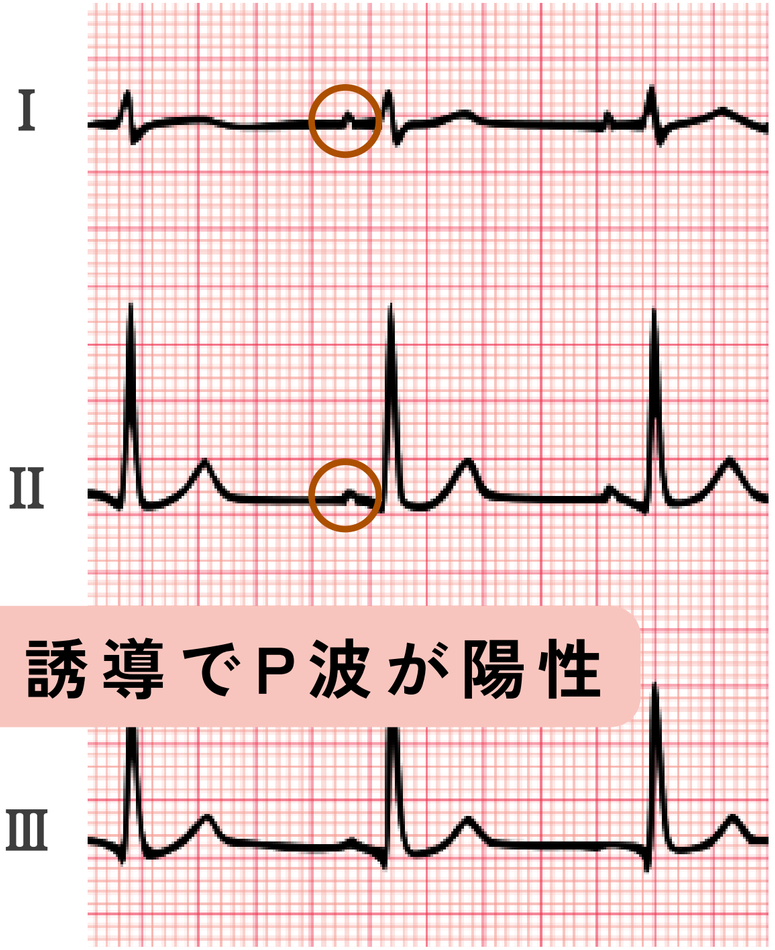

I 誘導、II 誘導でP波が陽性

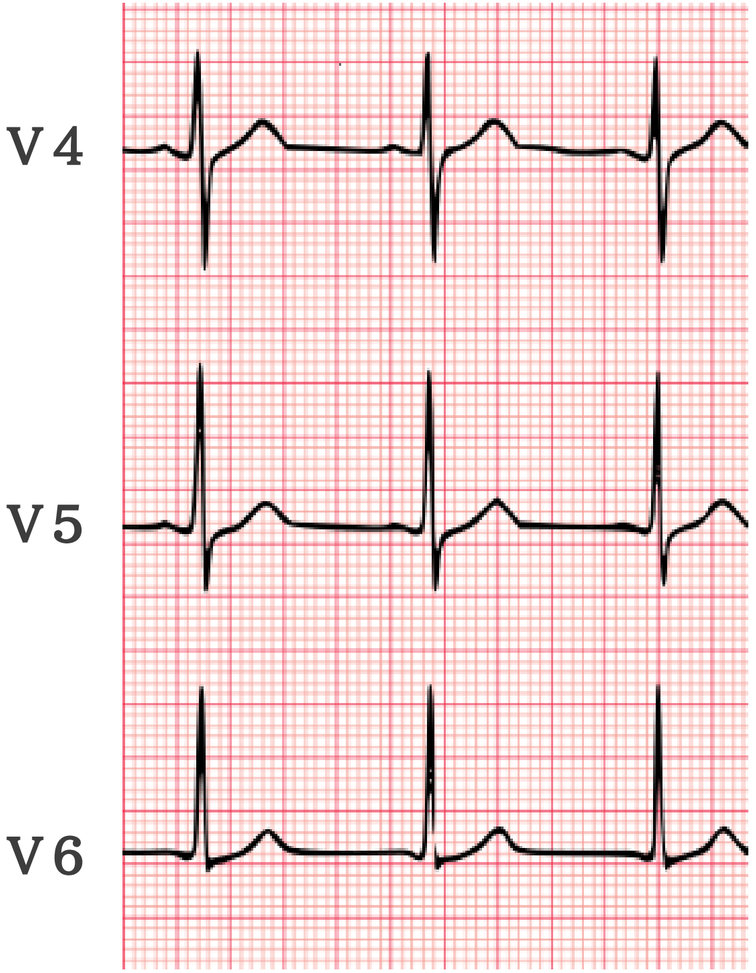

第4問

※動画を一時停止して答えを考えよう!

答え　冠静脈洞調律

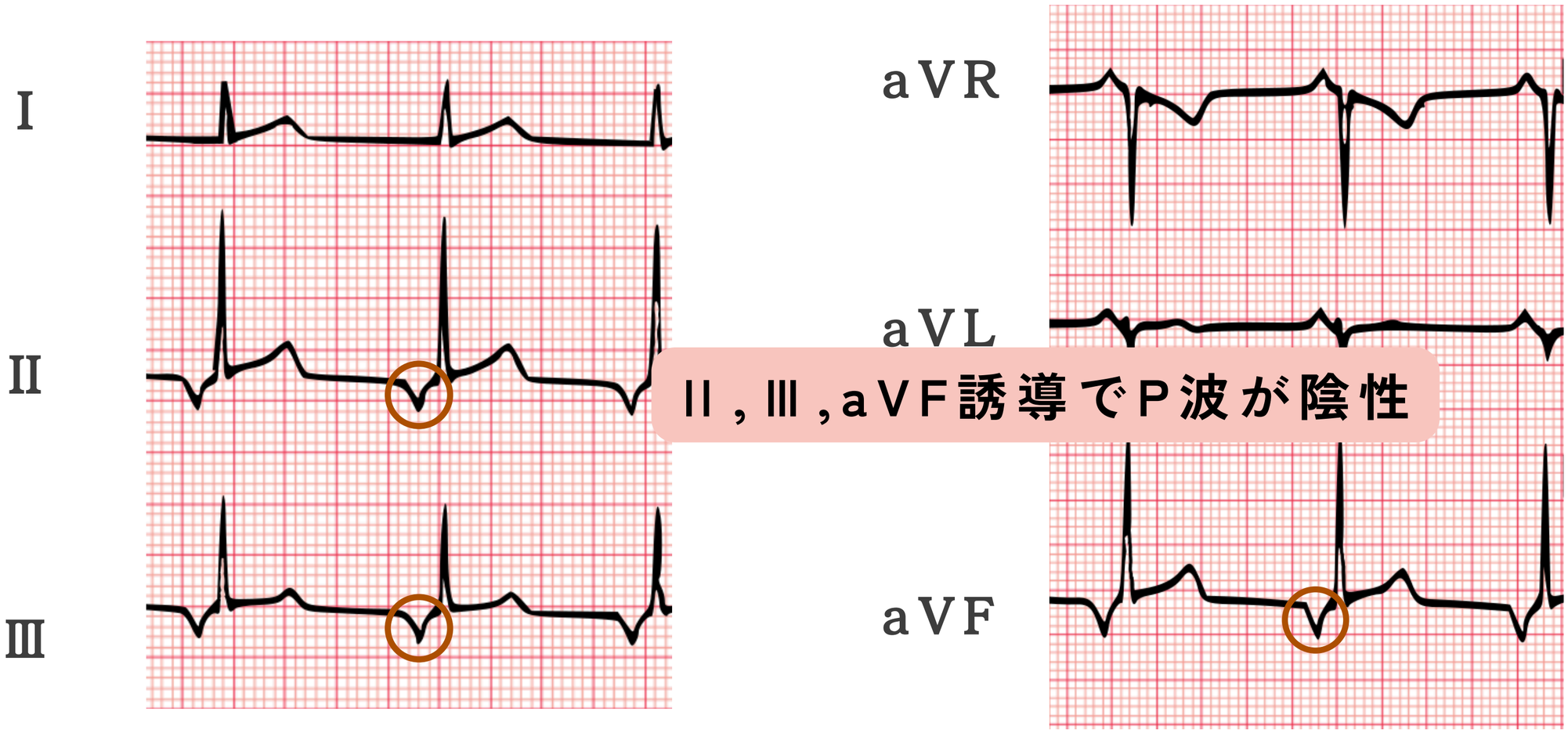

II，III，aVF誘導でP波が陰性

P波の向きのまとめ

ココだけ抑えておけば判読できます！！

Ⅰ誘導、Ⅱ誘導でP波が陽性	洞調律
Ⅱ,Ⅲ,aVF誘導でP波が陰性	冠動脈洞調律
Ⅰ誘導とV6誘導で陰性P波	左房調律
Ⅰ誘導でP波とQRS波が陰性	左右付け違い