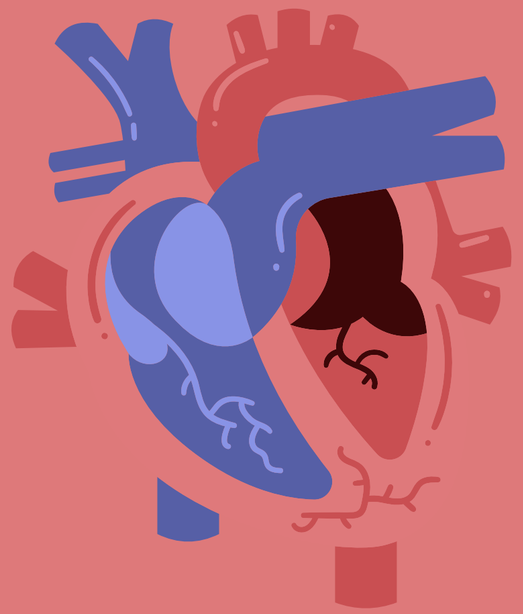

ST上昇を示す心電図所見

早期再分極・ブルガダ症候群
たこつぼ心筋症・心膜炎

ST上昇を示す心電図所見

まずはこれだけ覚えておこう！

早期再分極

健康な若年者に多く見られるST上昇を伴う正常変異である

ブルガダ症候群

夜間や安静時に致死性心室細動を引き起こす可能性のある遺伝性疾患である

たこつぼ心筋症

強いストレスをきっかけに一時的に左室が広範囲で収縮障害を起こす心疾患である

心膜炎

心臓を包む膜（心膜）に炎症が起こる炎症性の疾患である

早期再分極とは？

心電図でJ点が上がる「早期再分極」は、若い健康な人やアスリートに多く見られ、以前は正常な変化と考えられていました。しかし近年、基礎疾患のない人が心室細動を起こす例で、この所見が多く認められたことから、不整脈との関連が注目されています。このような背景から、「早期再分極症候群（ERS）」という疾患概念が提唱されました。早期再分極の心電図があっても多くは問題ありませんが、失神歴や突然死の家族歴がある場合は注意が必要です。



早期再分極

fish hook pattern

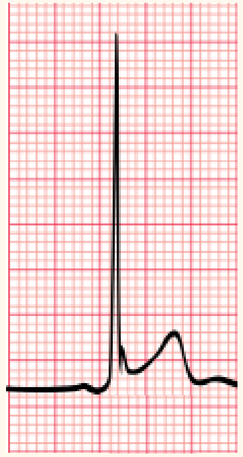



上に凸のST上昇

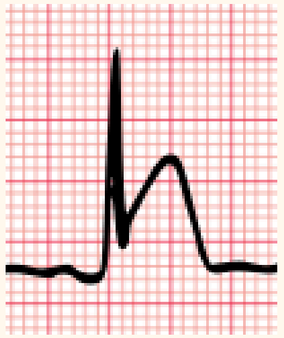

下に凸のST上昇で、J波が確認される

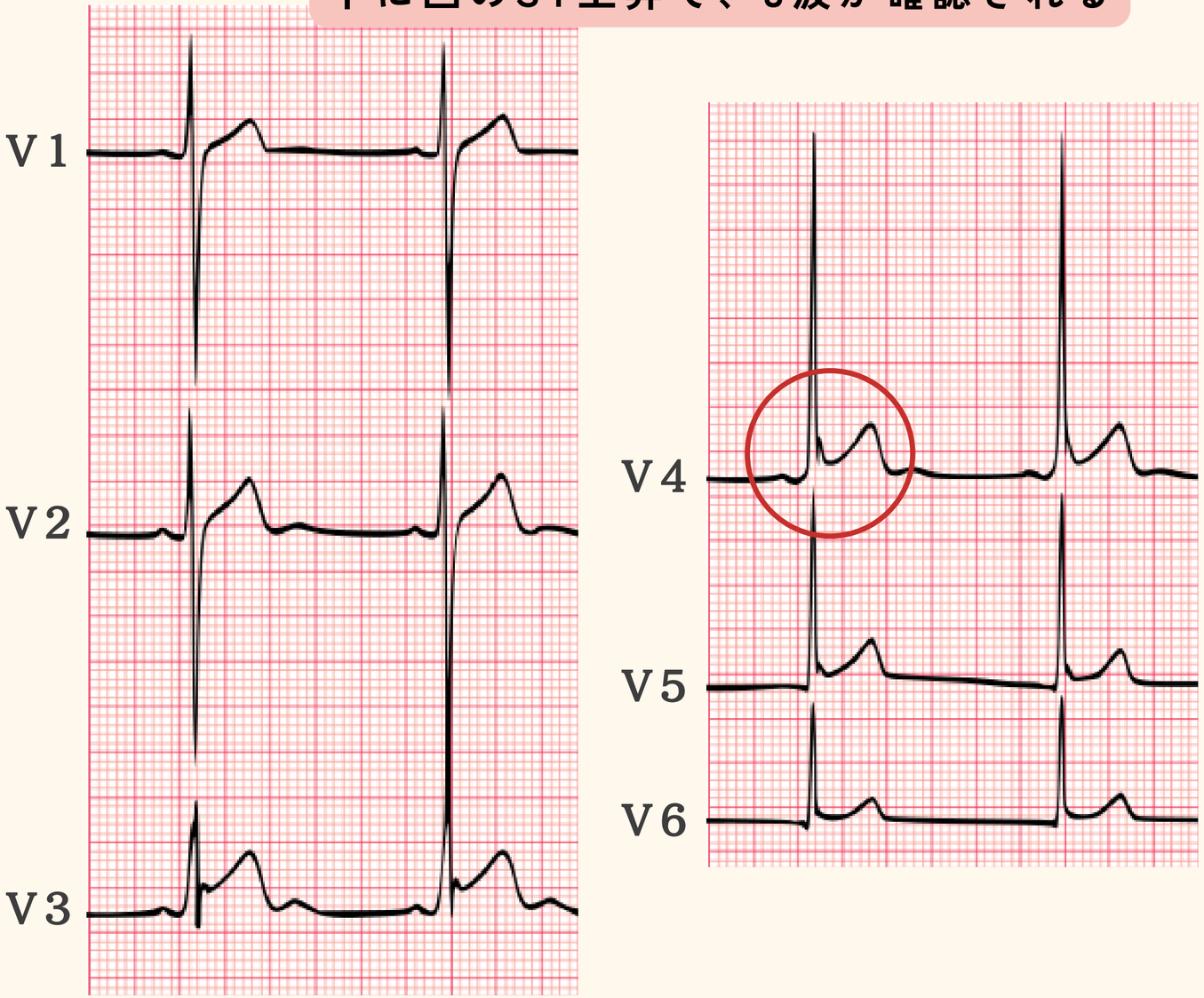

ブルガダ症候群とは？

ブルガダ症候群は、主に30～50代の男性に多く見られる不整脈の疾患で、夜間や安静時に突然、心室細動を起こして失神や心停止に至ることがあります。原因ははっきりしていませんが、心臓の電気の流れに関わるナトリウムチャネルの異常が関係していると考えられており、心電図ではV1～V3誘導に特徴的なST上昇が現れます。症状がある場合は突然死のリスクが高く、無症状でも注意が必要なため、心電図による早期発見と適切な管理が重要です。



ブルガダ症候群　コーブド型

入り江

①V1-V2誘導でJ点が2mm以上上昇(coved型を示す)

②V1-V2誘導で陰性T波がみられる

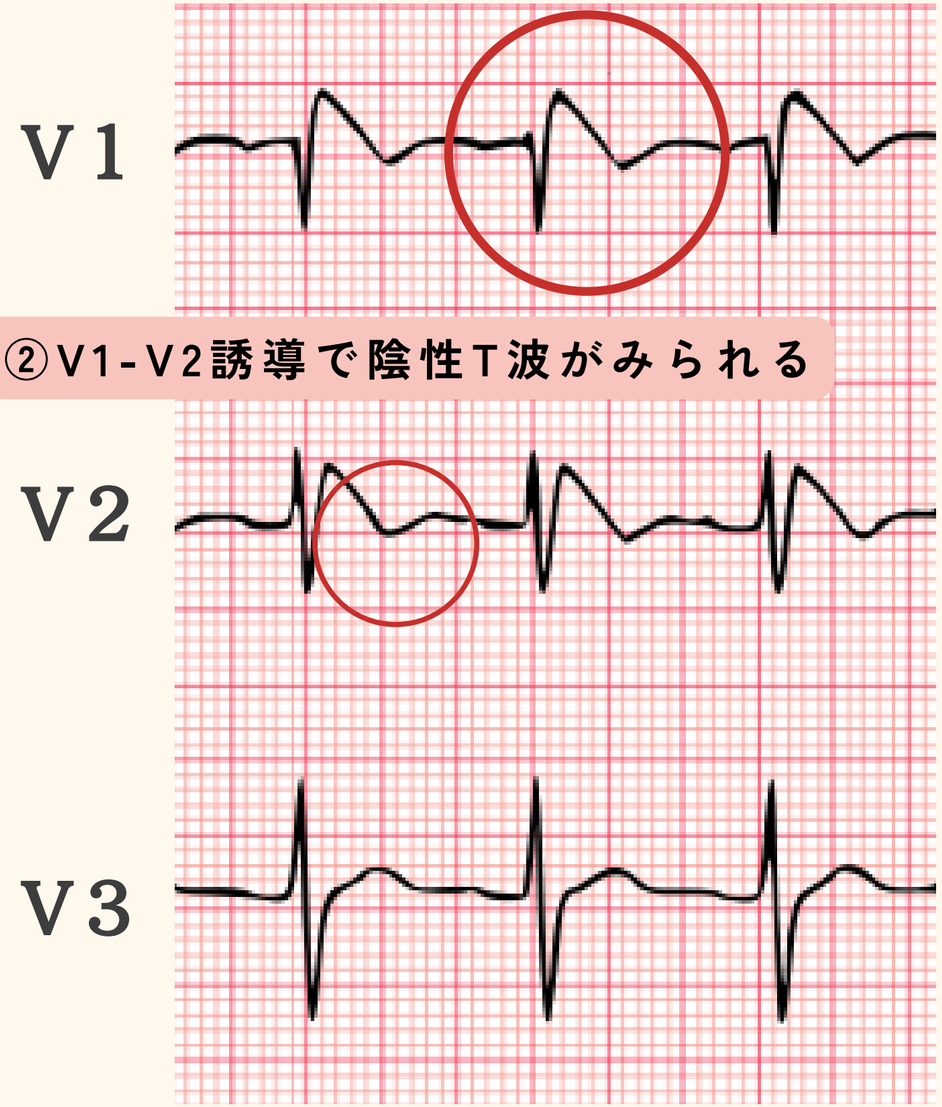

『コーブド型』のST上昇がV1～V2誘導に出現した場合にのみ、【ブルガダ症候群】と診断されます。一方、『サドルバック型』だけでは診断できず、「疑い」として追加評価が必要です。

ブルガダ型心電図　サドルバック型

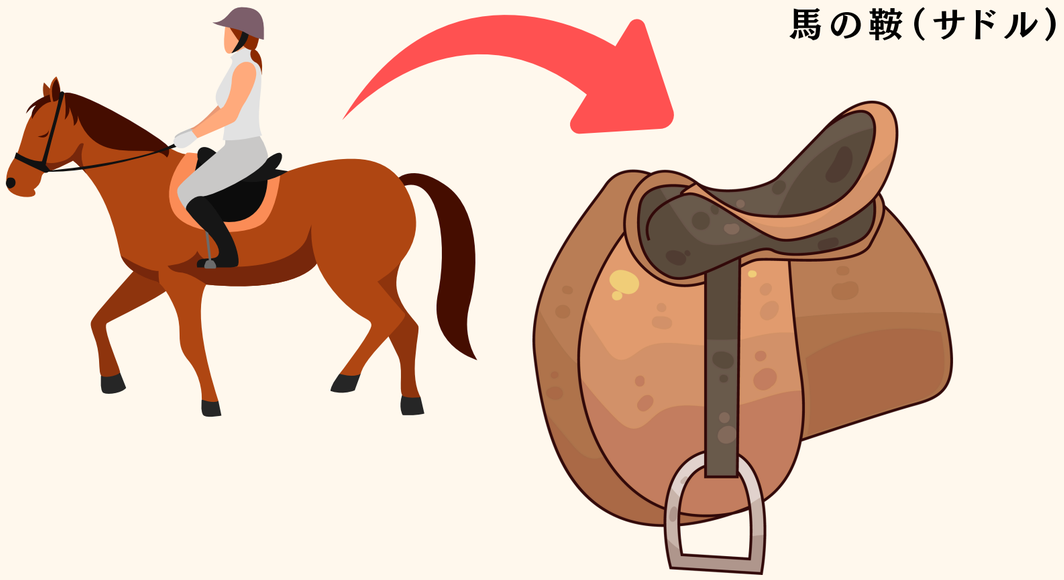

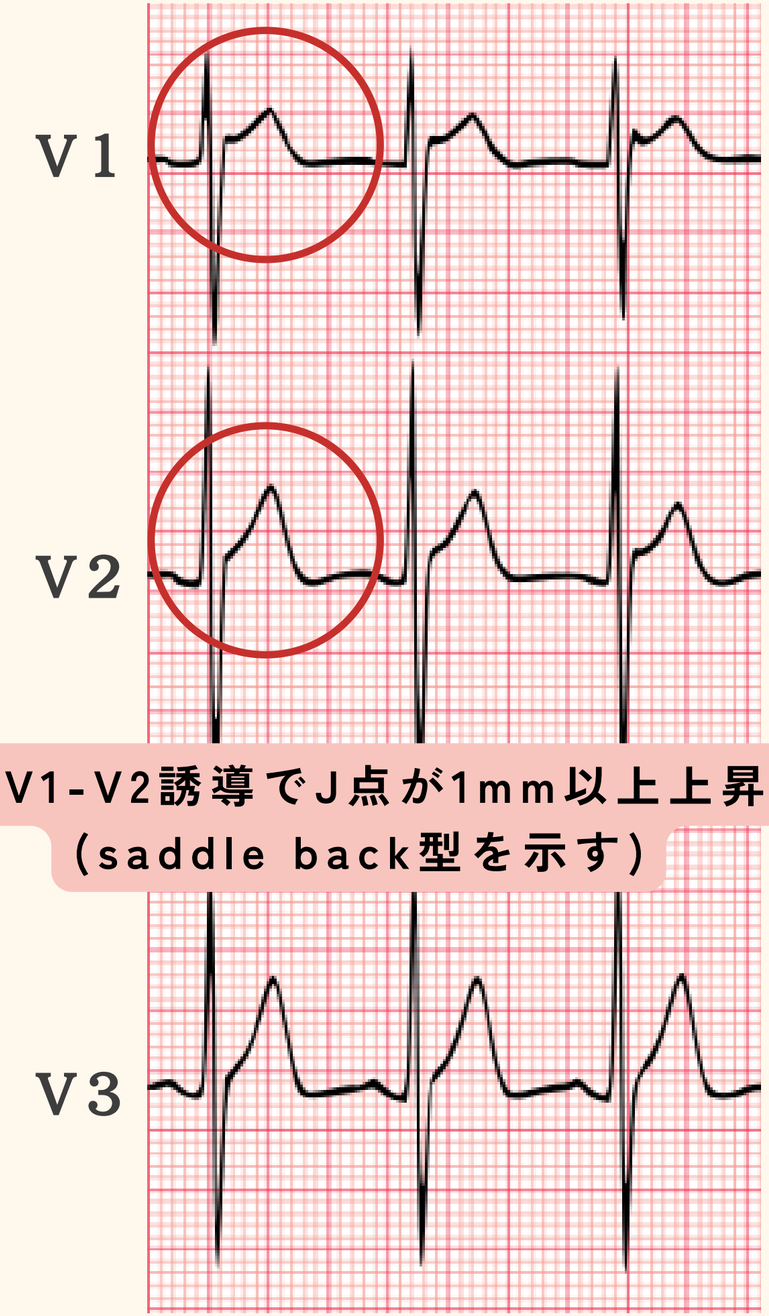

①V1-V2誘導でJ点が1mm以上上昇
（saddle back型を示す）

診断確定のカギは『コーブド型』の有無です。
『サドルバック型』が見られた際には、『コーブド型』の波形を誘導するための追加記録（第3肋間）や薬剤負荷試験が重要になります。

電極を1肋間上に上げよう！！

V1

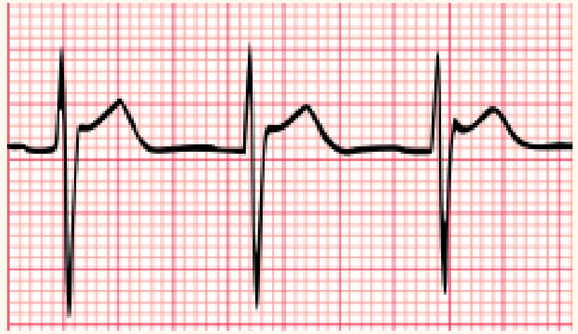

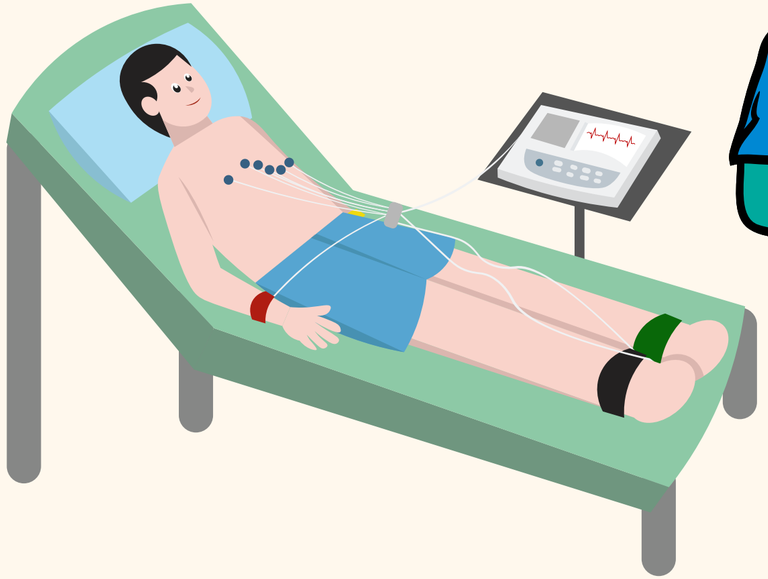

コーブド型になるかどうか
チェックしよう!!

たこつぼ心筋症とは？

たこつぼ型心筋症は、強い精神的・肉体的ストレスをきっかけに心臓の一部が一時的に正常に収縮しなくなる病気で、左心室の先端（心尖部）は動かなくなり、基部だけが収縮を続けるため、全体として「たこつぼ」のように見えるのが特徴です。
心筋梗塞と似た胸痛やST上昇などの心電図変化を示すため、急性冠症候群との鑑別が重要であり、多くは数日から数週間で回復しますが、心不全を伴うこともあるため注意が必要です。

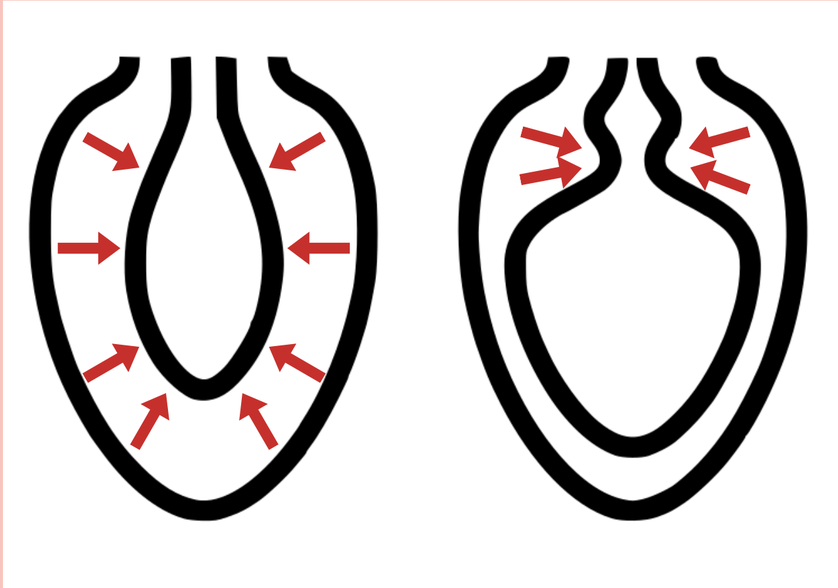

たこつぼ心筋症（急性期）

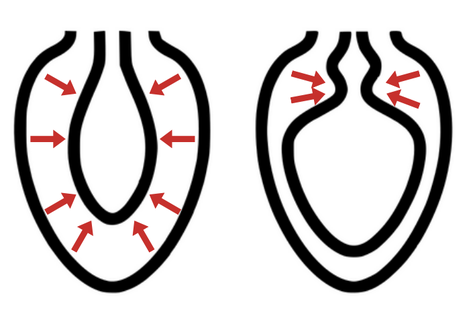

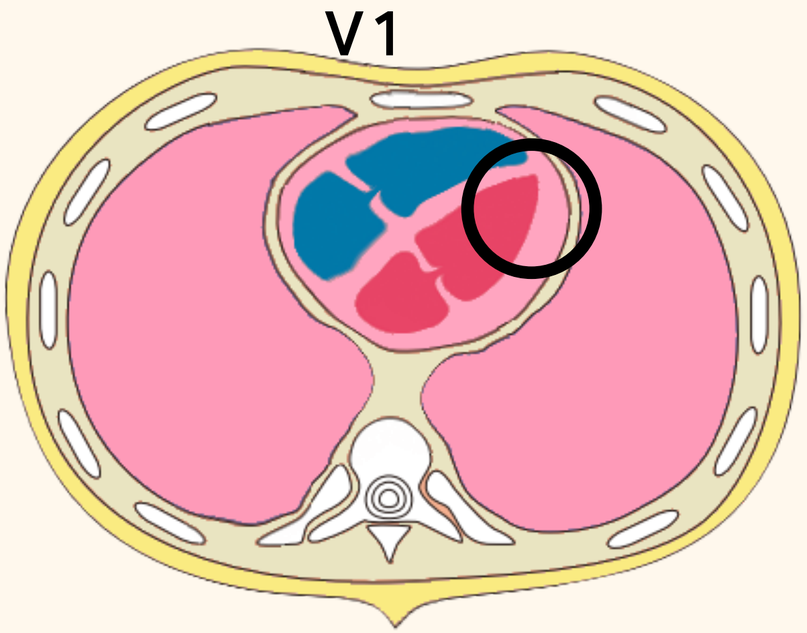

広範な誘導でＳＴ上昇(V1以外)

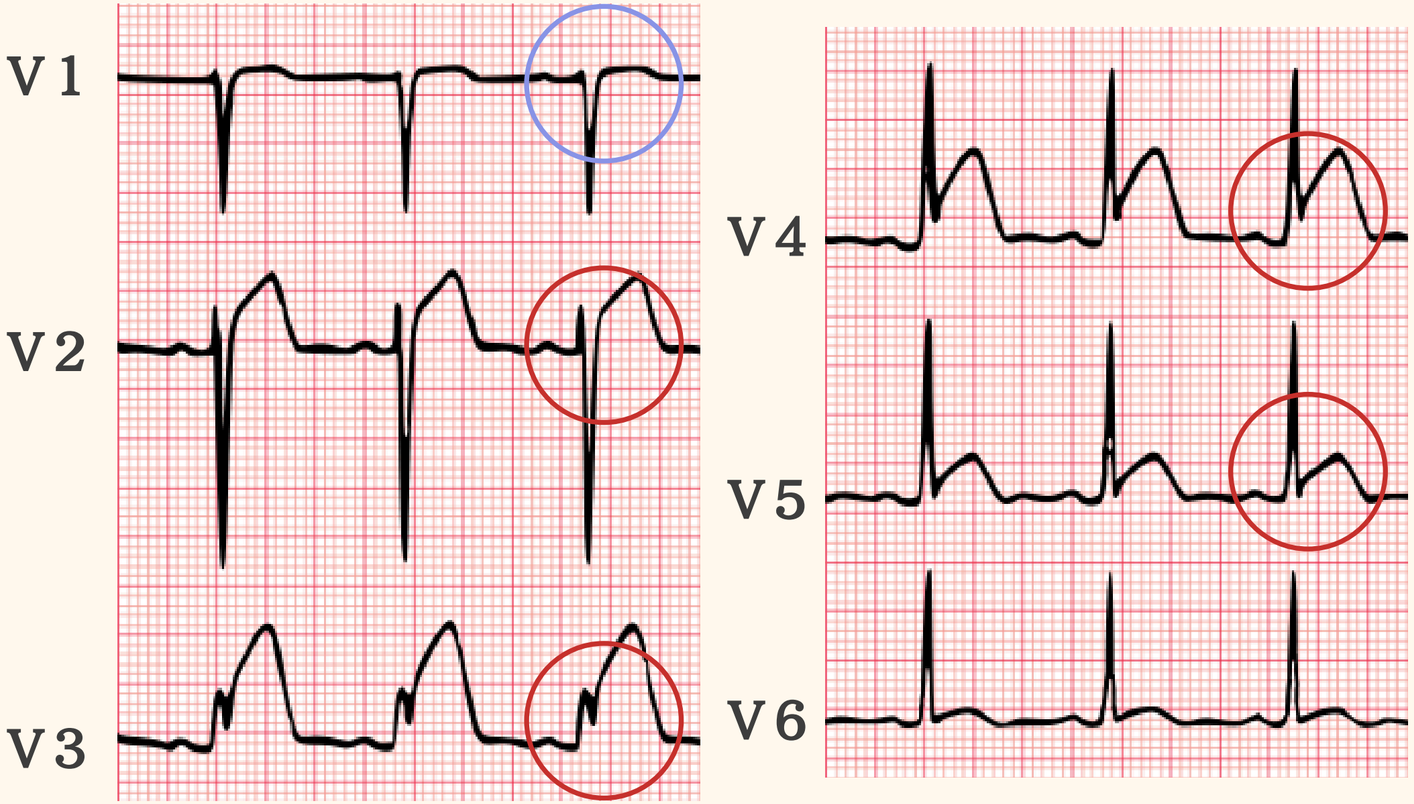

たこつぼ心筋症（亜急性期）

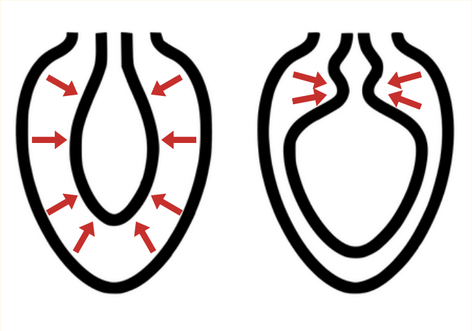

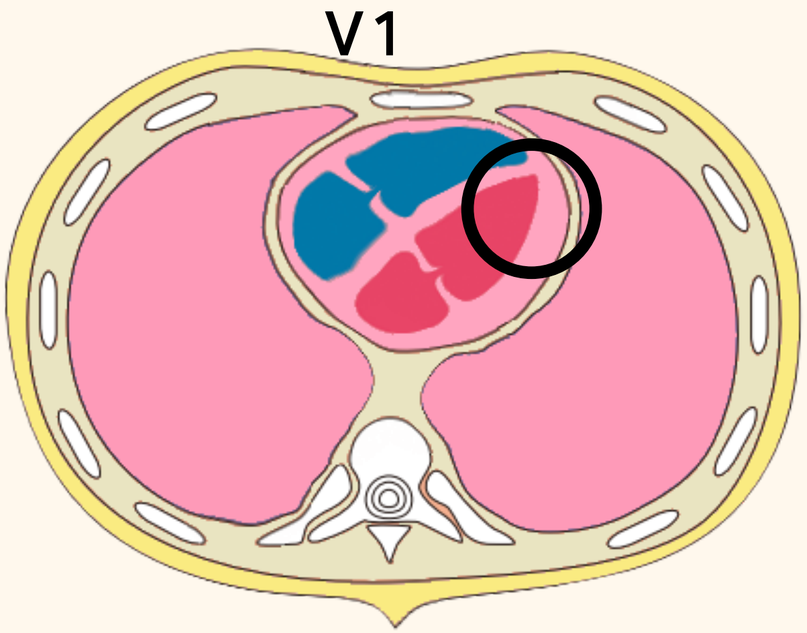

広範な誘導で深い陰性T波(V1以外)

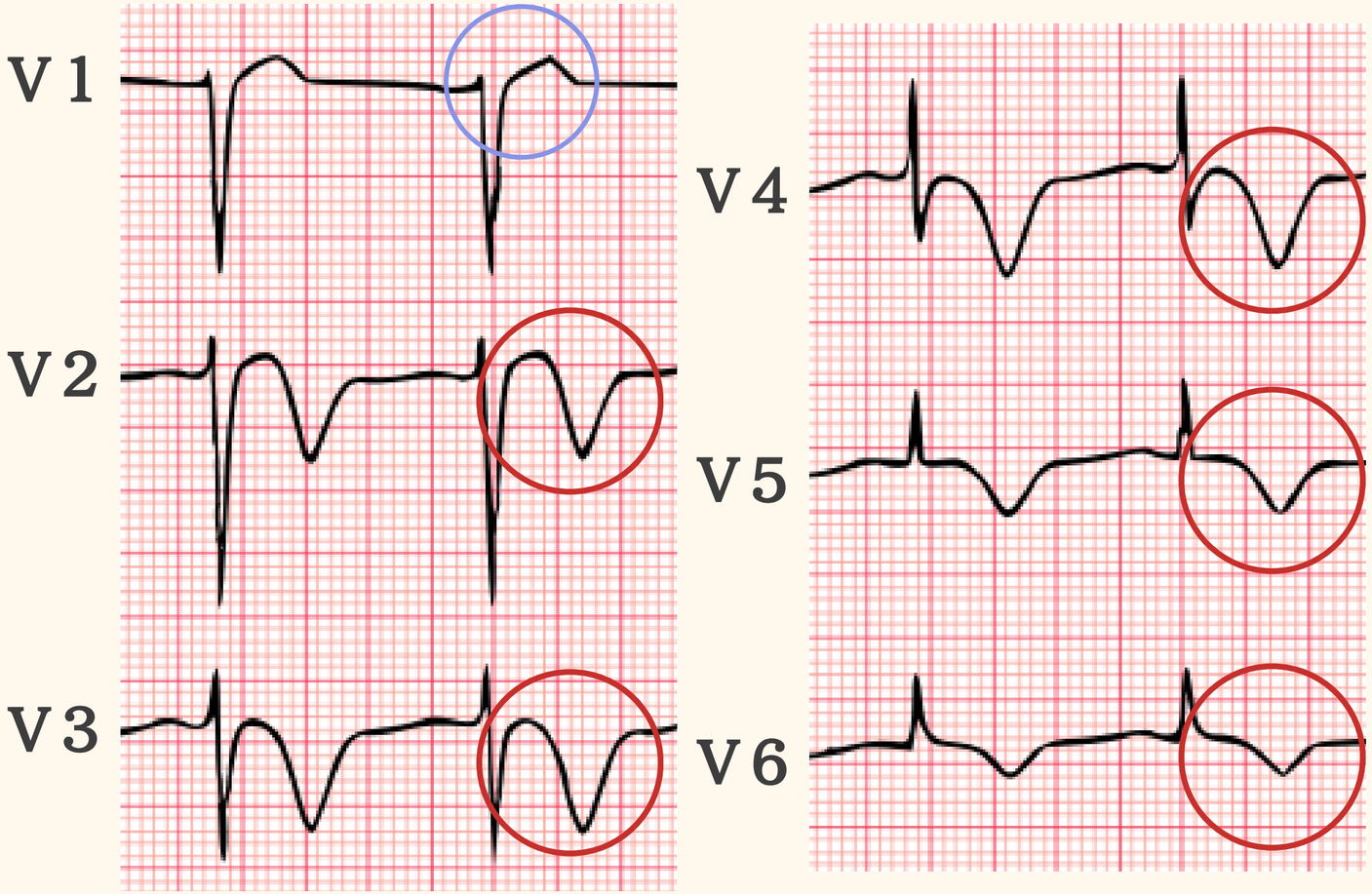

急性心膜炎とは？

急性心膜炎は、心臓を包む膜（心膜）に急に炎症が起こる病気で、胸の痛みや息苦しさなどを引き起こします。原因の約90%は特定できず「特発性心膜炎」と呼ばれますが、多くはウイルス感染が関係していると考えられています。風邪のような症状に加えて胸痛が現れるため、心筋梗塞や狭心症との区別が重要です。特発性の場合、約15～25%の患者で数か月から数年にわたって症状が再発することがあり、注意が必要です。診断には12誘導心電図や心エコー検査が有効で、特に心電図ではSTの広範な上昇やPR間隔の低下といった特徴的な変化が見られることがあります。

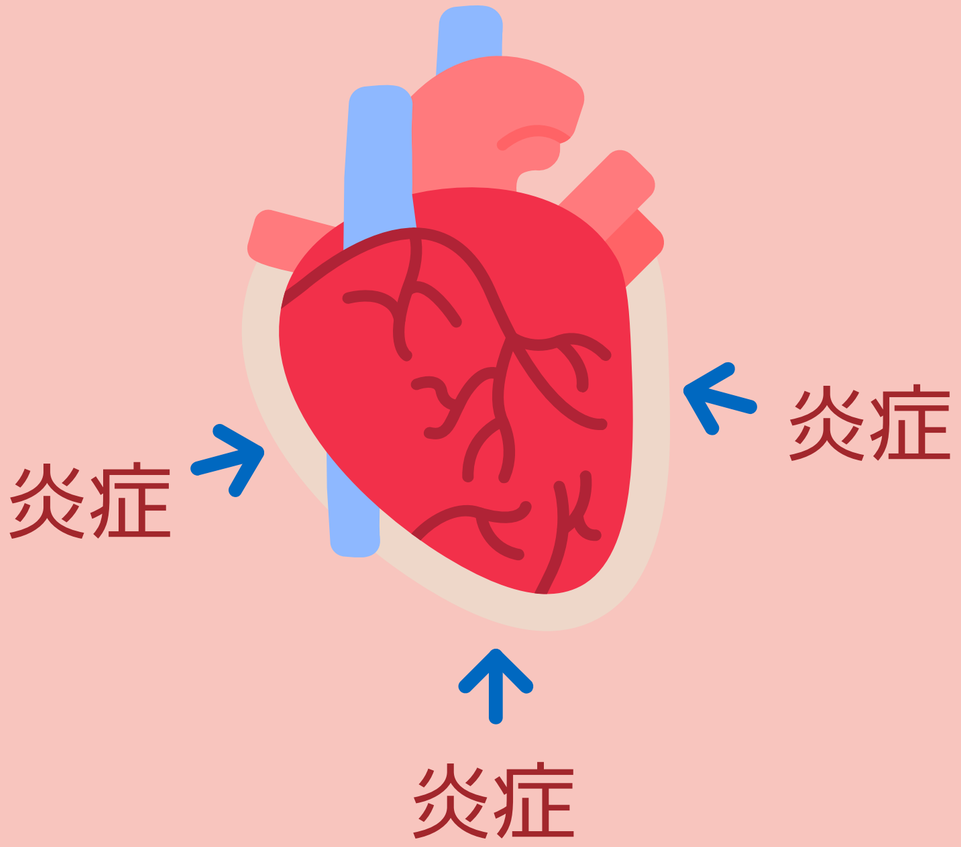

急性心膜炎

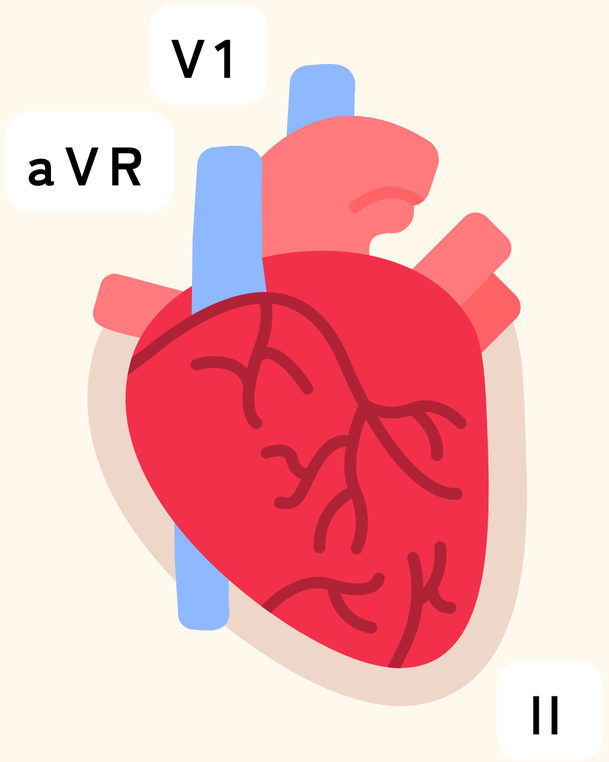

①広範な誘導でＳＴ上昇(aVRとV1以外)

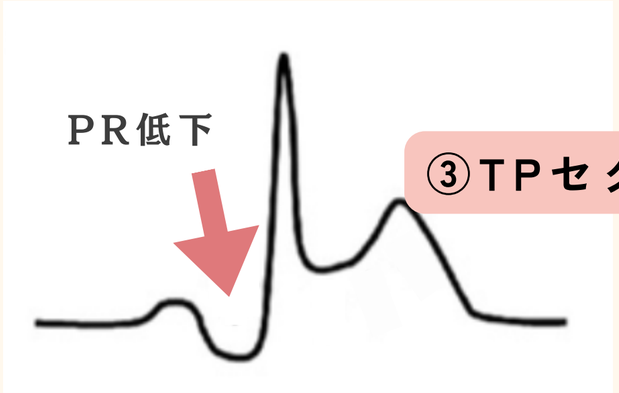

②広範な誘導でＰＲ部分の低下

③TPセグメントが下降傾斜を示す

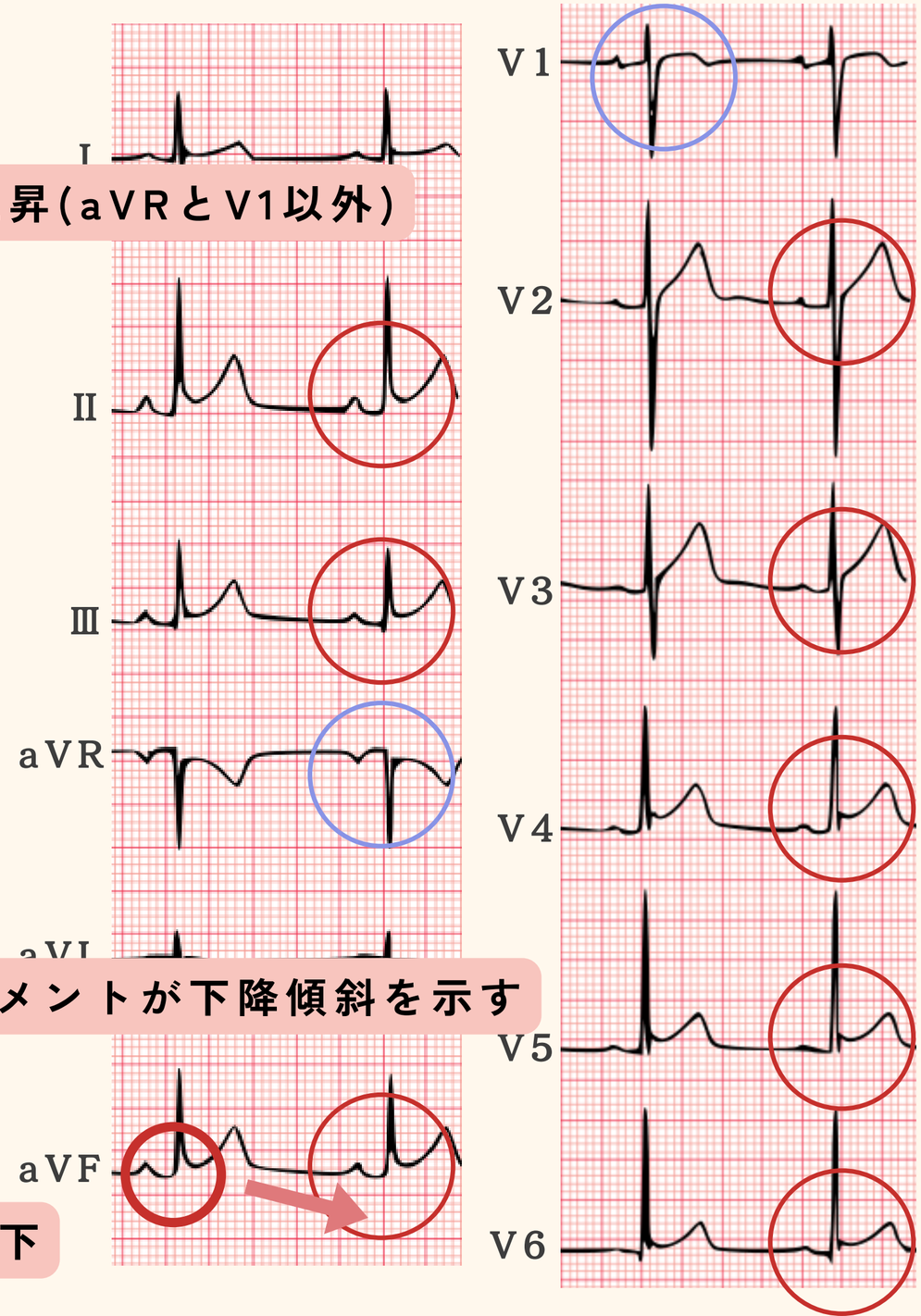

第1問

動画を一時停止して
答えを考えてね！

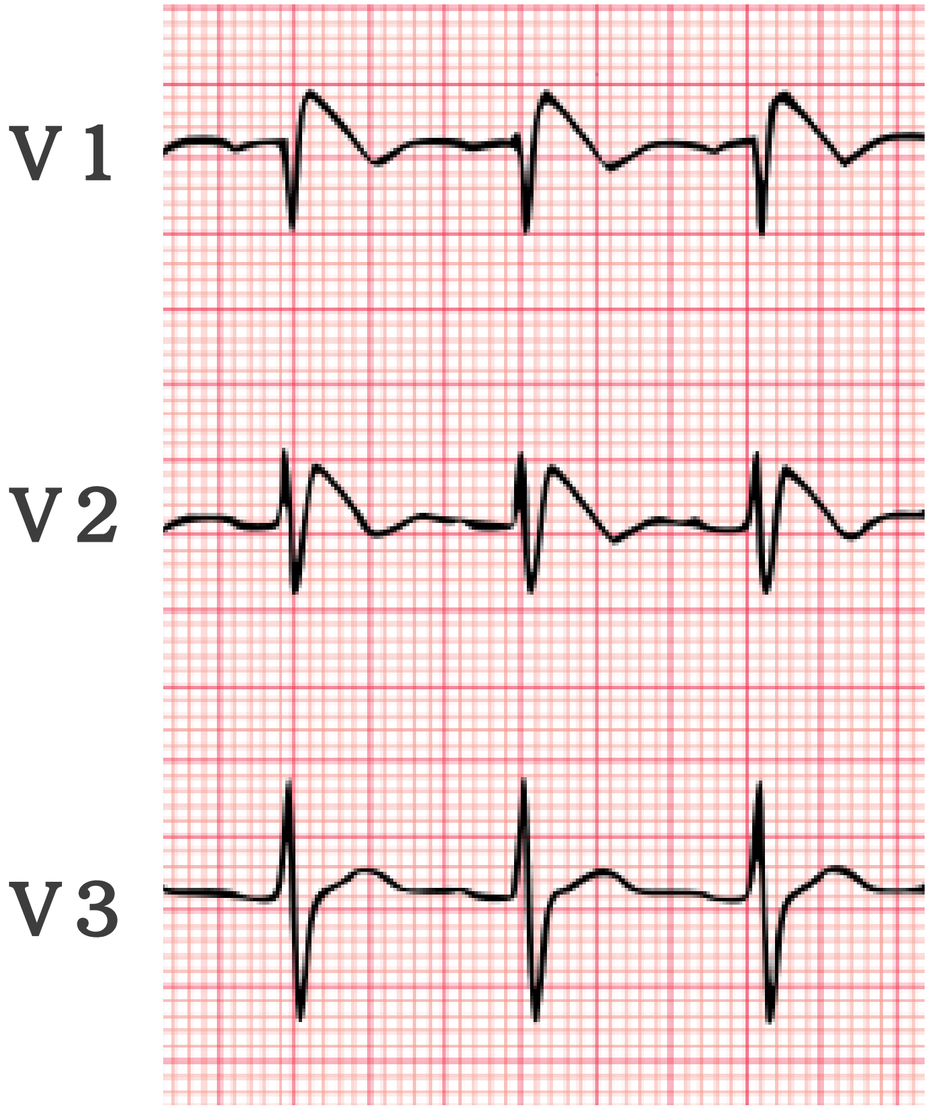

第1問

①V1-V2誘導でJ点が2mm以上上昇(coved型を示す)

②V1-V2誘導で陰性T波がみられる

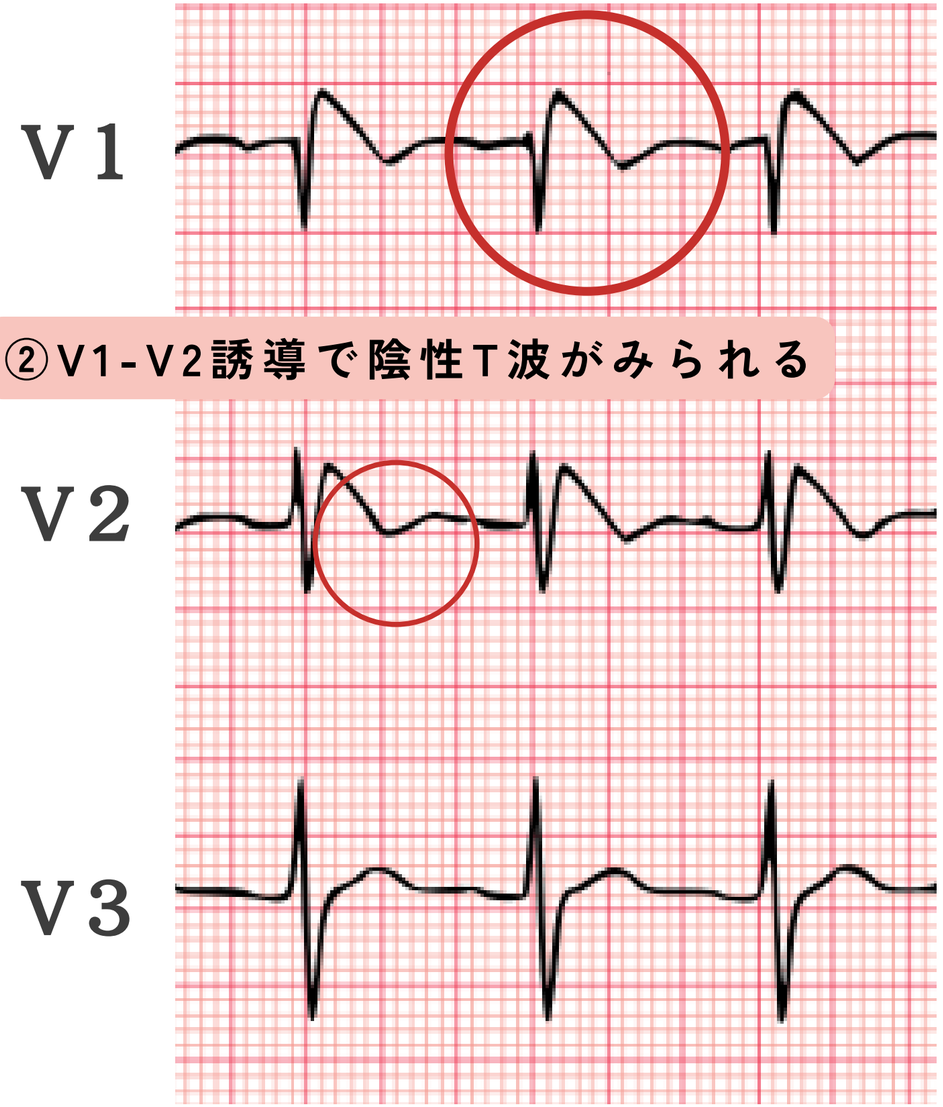

答え
ブルガダ症候群
コーブド型

第2問

動画を一時停止して
答えを考えてね！

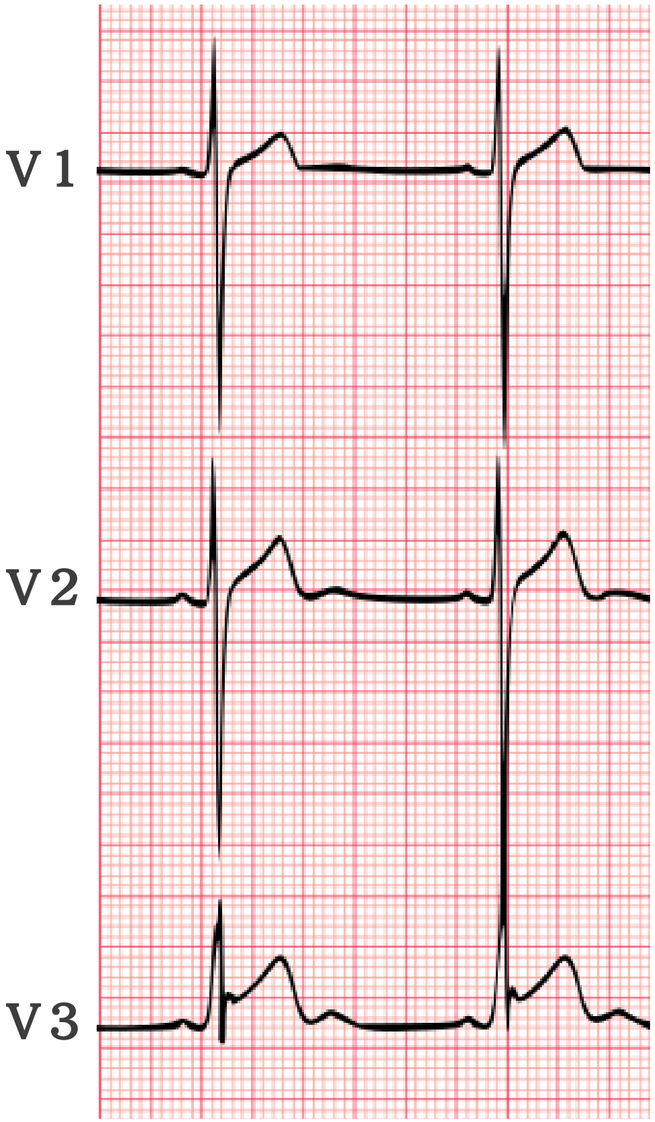

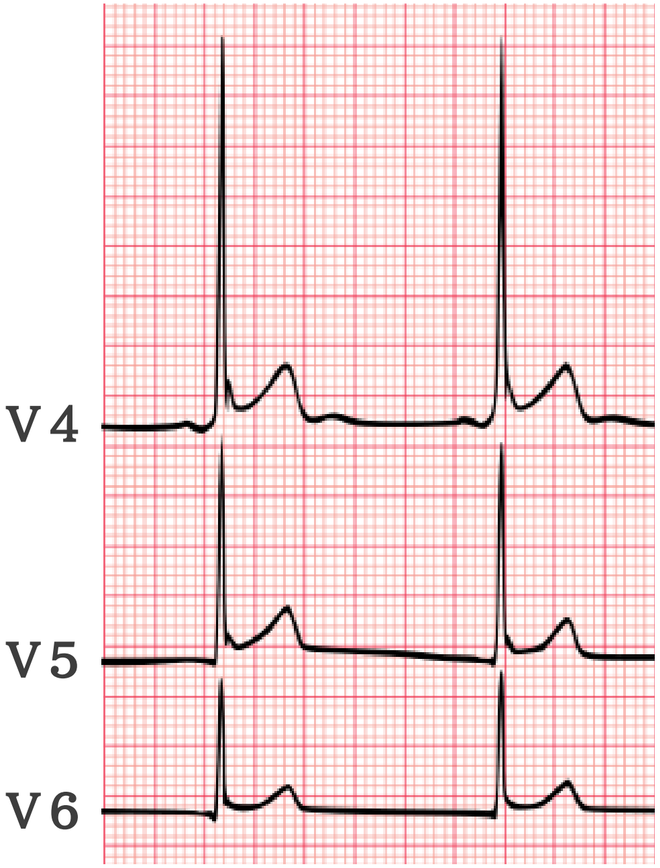

第2問

下に凸のST上昇で、J波が確認される

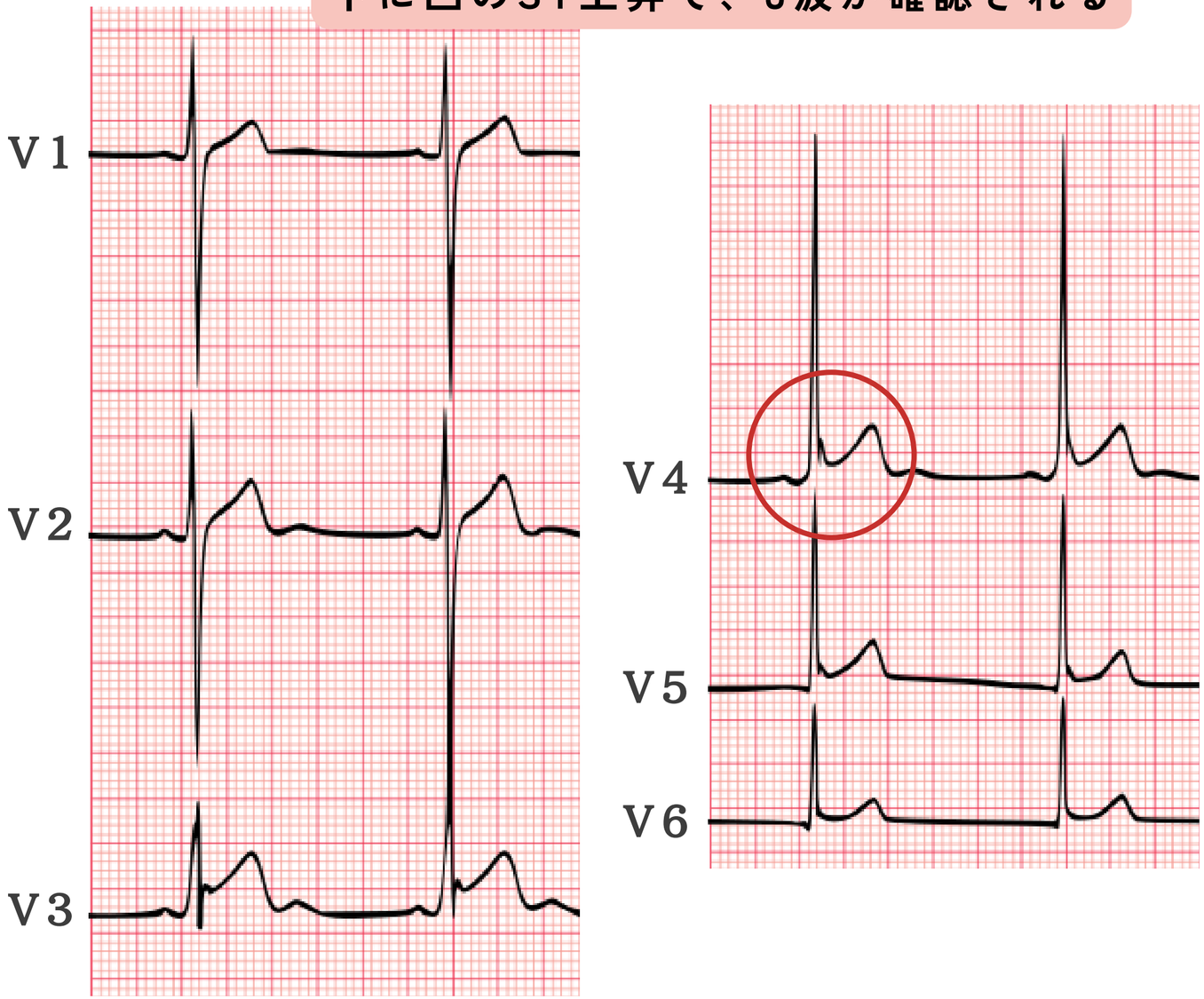

答え
早期再分極

第3問

動画を一時停止して
答えを考えてね！

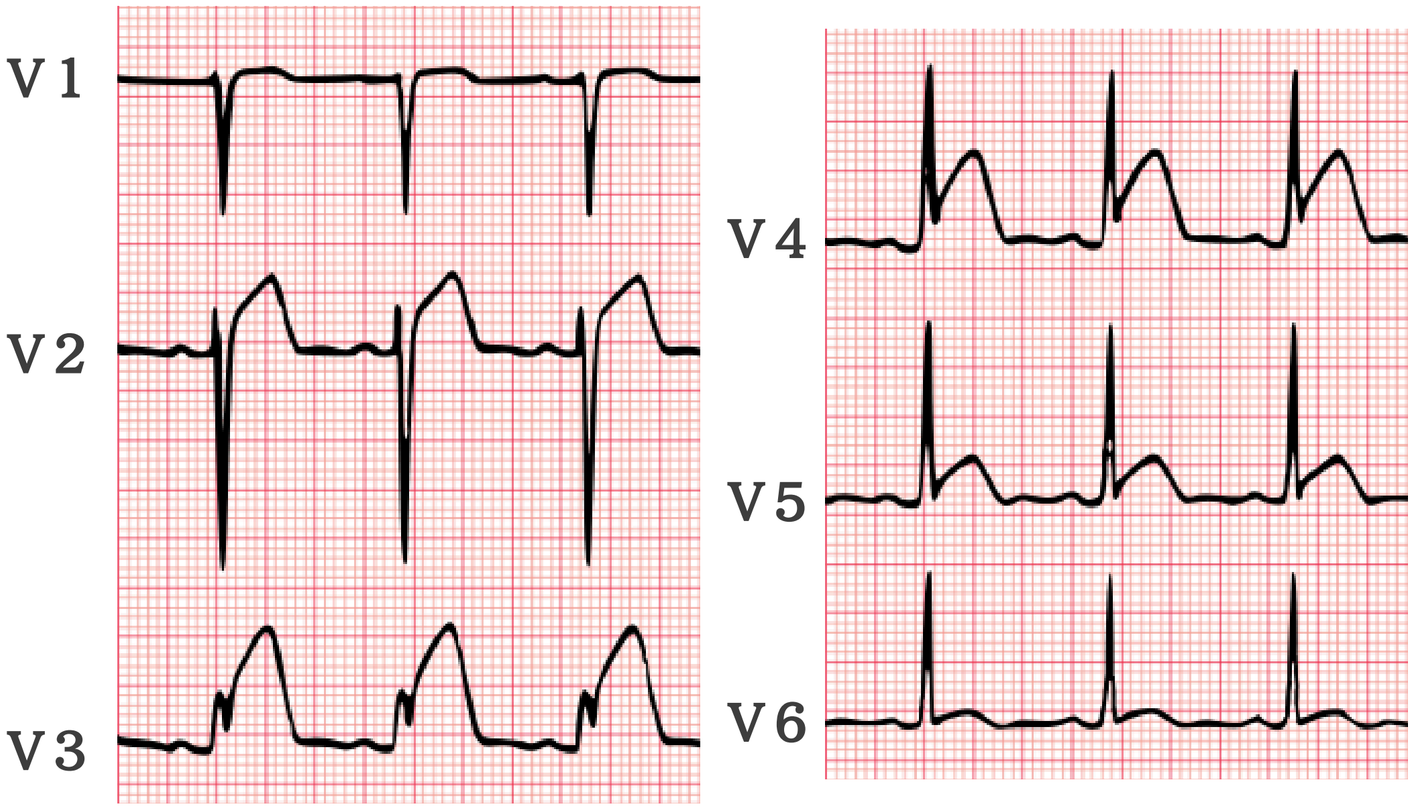

第3問

広範な誘導でＳＴ上昇(V1以外)

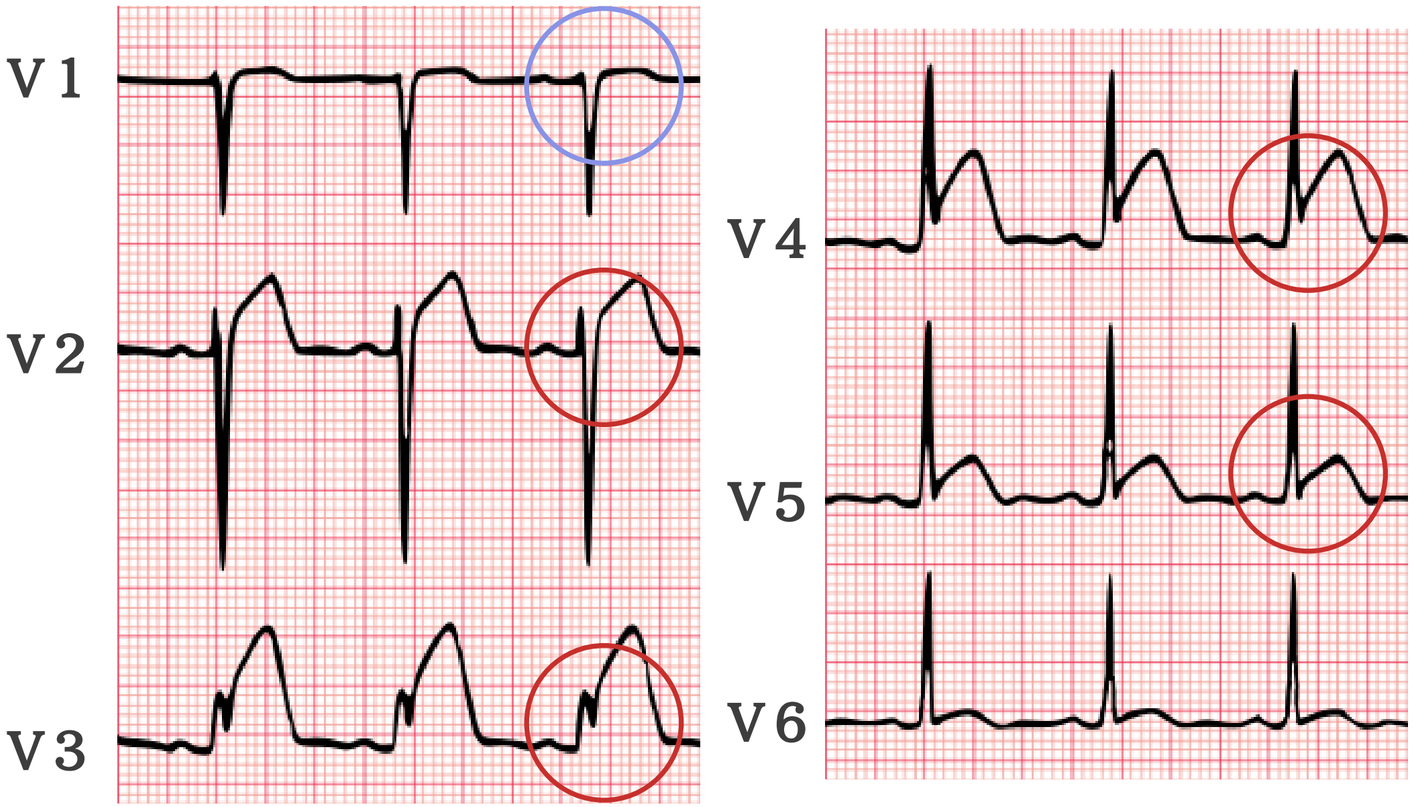

答え
たこつぼ心筋症
（急性期）

第4問

動画を一時停止して
答えを考えてね！

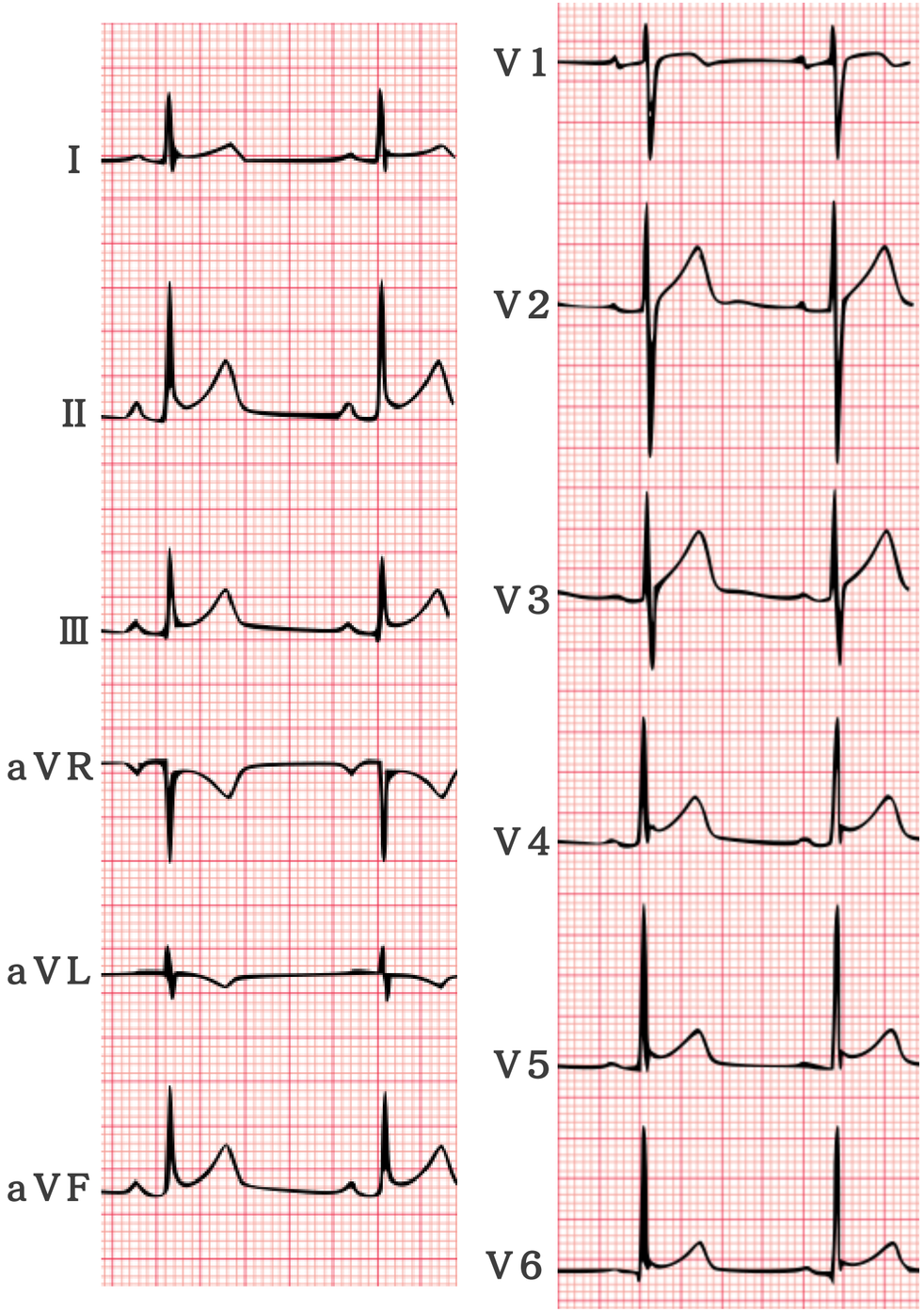

第4問

答え
急性心膜炎

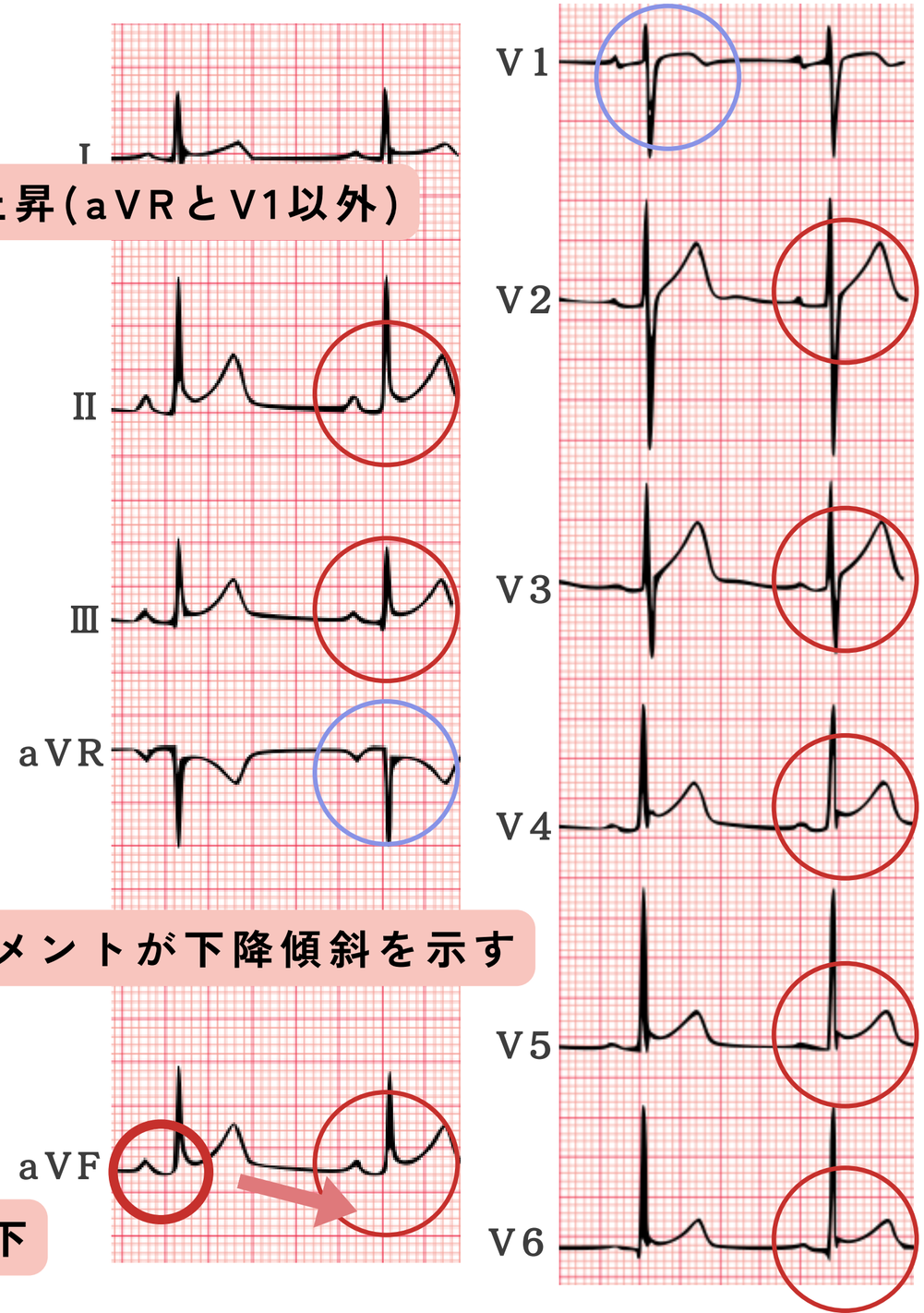

①広範な誘導でＳＴ上昇(aVRとV1以外)

③TPセグメントが下降傾斜を示す

②広範な誘導でＰＲ部分の低下

第5問

動画を一時停止して
答えを考えてね！

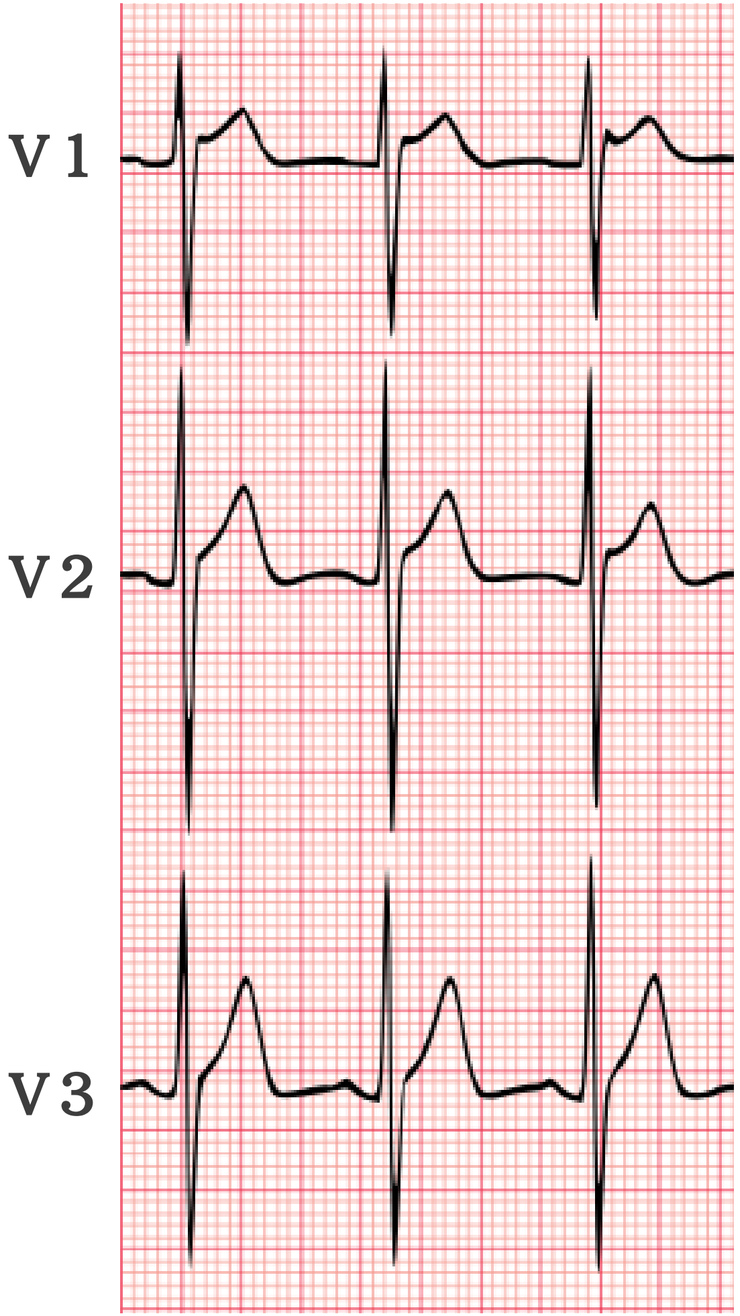

第5問

答え
ブルガダ型心電図
サドルバック型

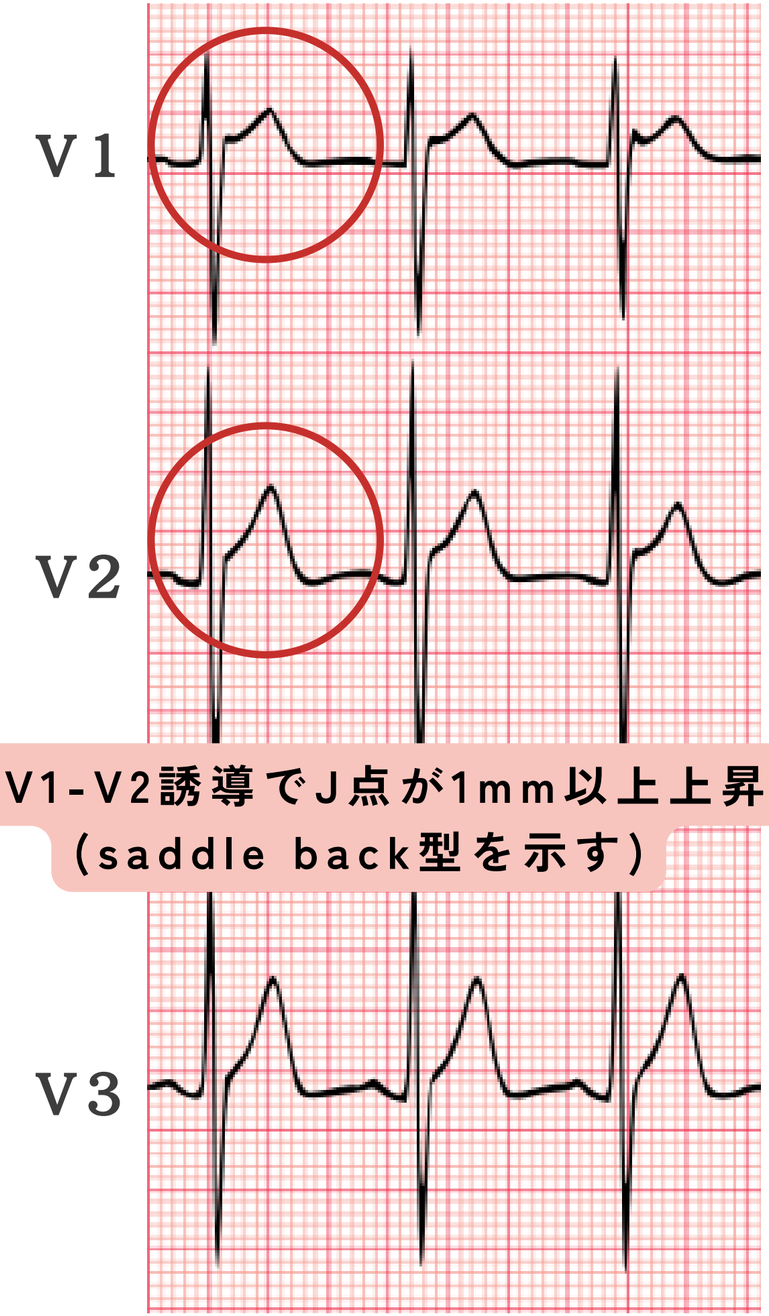

①V1-V2誘導でJ点が1mm以上上昇
(saddle back型を示す)

第6問

動画を一時停止して
答えを考えてね！

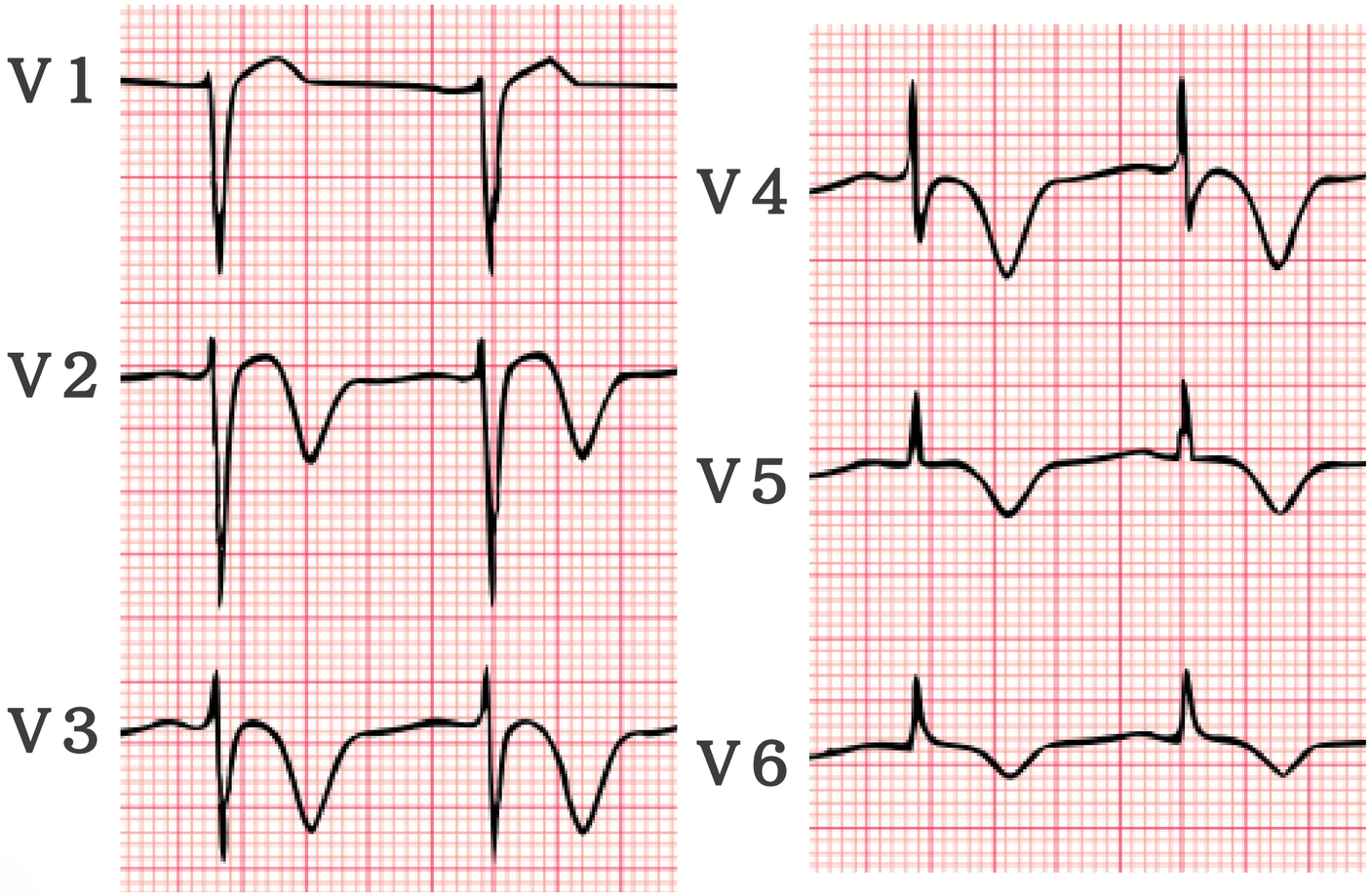

第6問

広範な誘導で深い陰性T波(V1以外)

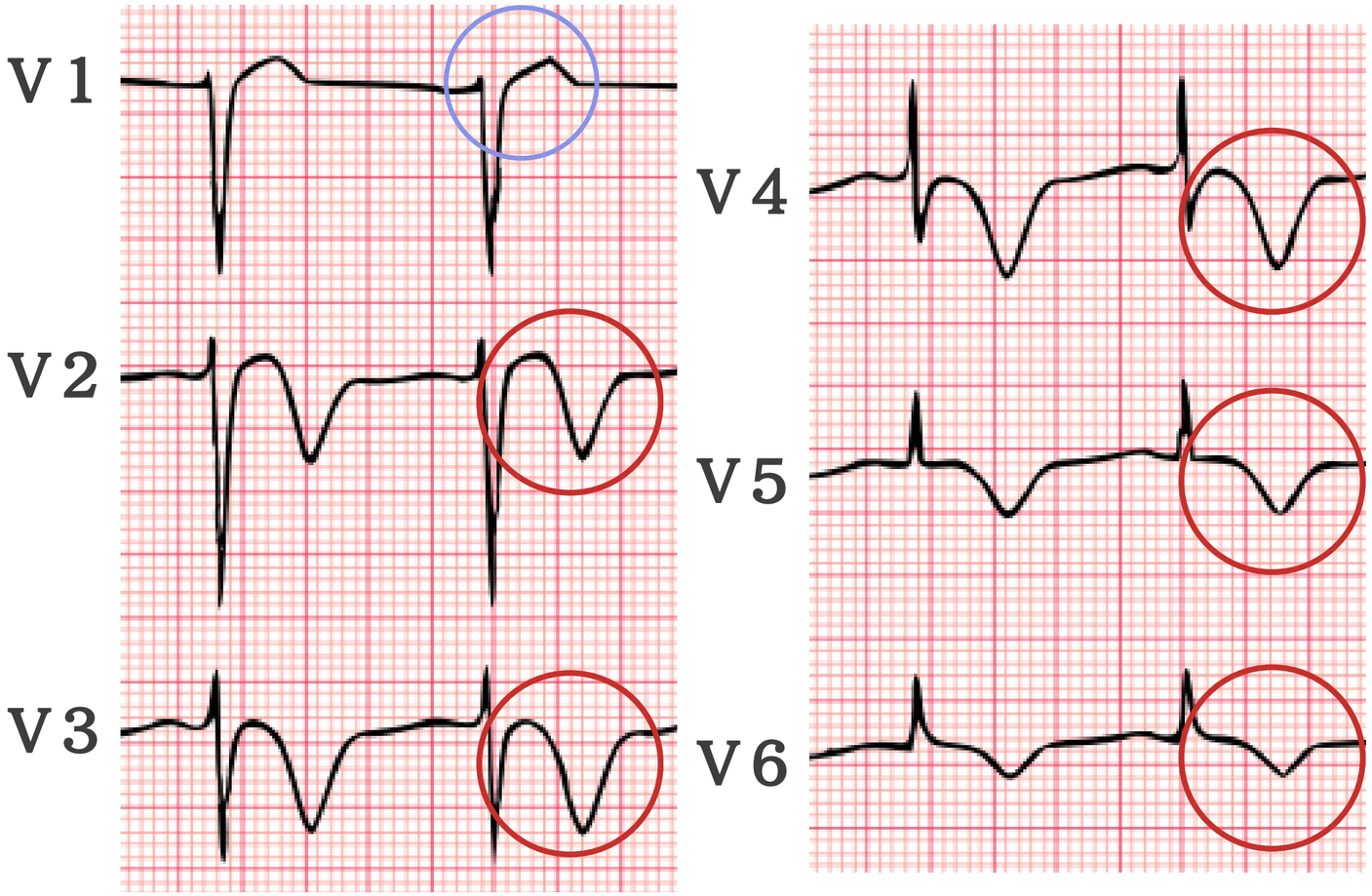

答え
たこつぼ心筋症
(亜急性期)

ST上昇を示す心電図所見のまとめ

ココだけ抑えておけば判読できます！！

下に凸のST上昇で、J波が確認される	早期再分極
V1-V2誘導でJ点が2mm以上上昇(coved型を示す)	ブルガダ症候群　コーブド型
V1-V2誘導でJ点が1mm以上上昇(saddle back型を示す)	ブルガダ型心電図　サドルバック型
広範な誘導でＳＴ上昇(V1以外)	たこつぼ心筋症（急性期）
広範な誘導で深い陰性T波(V1以外)	たこつぼ心筋症（亜急性期）
①広範な誘導でＳＴ上昇(aVRとV1以外) ②広範な誘導でＰＲ部分の低下とTPが下降傾斜を示す	心膜炎